



Caso clínico. Revista OACTIVA. Vol. 11, No. 1, Año 2026, pp. 29-34.
p-ISSN 2477-8915 / e-ISSN 2588-0624. Unidad Académica de Salud y Bienestar. Universidad Católica de Cuenca

Apertura endodóntica guiada digital en incisivo lateral superior con calcificación cervical radicular: reporte de caso

Digitally guided endodontic access in a maxillary lateral incisor with cervical root calcification: a case report

Recibido: 10 de julio 2025 | Aceptado: 09 de enero 2026 | Publicado: 26 de marzo 2026

Aguirre-Bustos Enrique

Escuela de postgrado Altos Estudios en Odontología -
Facultade do Centro Oeste Paulista. Sede Arequipa-Perú.

Villavicencio-Caparó Emilio

emiliovc82@hotmail.com
Escuela de postgrado Altos Estudios en Odontología -
Facultade do Centro Oeste Paulista. Sede Arequipa-Perú.

DOI: <https://doi.org/10.31984/oactiva.v11i1.1177>

Resumen:

La confección de una guía para apertura endodóntica guiada se presenta como una opción clínica precisa para el tratamiento de dientes con conductos radiculares de difícil localización, así como en casos de calcificaciones u obliteraciones en los tercios cervical y medio, e incluso como apoyo en el retiro de instrumentos fracturados. En este reporte se describe el caso de una paciente de 51 años con calcificación del tercio cervical del conducto radicular del incisivo lateral superior izquierdo, con pulpa sana y tejido periapical normal. Debido a la preocupación de la paciente por evitar un tratamiento quirúrgico, considerando que esta pieza era pilar de un puente estético, se planteó un abordaje conservador mediante la confección de una guía para apertura, lográndose un tratamiento exitoso. Se utilizó un archivo de Imágenes Digitales y Comunicaciones en Medicina (DICOM) obtenido de tomografía computarizada de haz cónico (CBCT) y estereolitografía (STL) proveniente del escaneo digital de un modelo en yeso del maxilar superior de la paciente. Ambos archivos fueron importados al software Blue Sky Plan 4, donde se realizó su emparejamiento para el diseño de una guía de acceso personalizada, posteriormente impresa en 3D con resina. La guía permitió un acceso conservador y una localización precisa del conducto radicular, demostrando su efectividad en casos complejos.

Palabras clave: Endodoncia, Calcificación dental, Tomografía computarizada de haz cónico, Preparación del conducto radicular.

Abstract:

The fabrication of a guided endodontic access template has emerged as a precise clinical option for the management of teeth with difficult-to-locate root canals, as well as in cases of calcifications or obliterations in the cervical and middle thirds, and even as an aid in the removal of fractured instruments. This report describes the case of a 51-year-old female patient presenting with calcification of the cervical third of the root canal in the maxillary left lateral incisor, with a vital pulp and normal periapical tissues. Due to the patient's concern about avoiding surgical intervention, and considering that the tooth served as an abutment for an esthetic bridge, a conservative approach was proposed through the fabrication of a guided access template, resulting in a successful outcome. A Digital Imaging and Communications in Medicine (DICOM) file obtained from cone-beam computed tomography (CBCT) and a stereolithography (STL) file derived from the digital scan of a maxillary gypsum model were used. Both files were imported into Blue Sky Plan 4 software, where they were matched to design a customized access guide, which was subsequently fabricated using 3D printing with resin. The guide enabled a conservative access and precise localization of the root canal, demonstrating its effectiveness in complex cases.

Keywords: Endodontics, Tooth calcification, Cone-beam computed tomography, Root canal preparation.

Introducción:

La calcificación u obliteración de los conductos radiculares representa siempre un desafío significativo para el endodoncista, presentando un alto riesgo de perforación accidental y pérdida excesiva de estructura dentaria, debido a la prevalencia encontrada en estudios actuales, sobre todo en piezas anteriores, por ejemplo, 34 estudios hasta el 2023 en piezas permanentes y temporales tras traumatismos mostraron una prevalencia estimada de obliteraciones del 27.6% en piezas permanentes y 21.9% en piezas temporales¹, otro estudio con 2161 CBCT de piezas anteriores en pacientes a partir de los 18 años mostró obliteración del conducto radicular en piezas anteriores, con edad como factor significativo.²

En este contexto, el abordaje con una guía impresa en 3D, mediante la integración de una tomografía y el escaneo de modelos, permite una apertura más predecible, controlada y conservadora, especialmente en piezas con calcificación radicular severa^{3,4} o entradas de conductos difíciles de hallar.

La integración de la CBCT y los modelos impresos en 3D han demostrado ser herramientas tanto diagnósticas como clínicas de alta precisión, permitiendo una planificación virtual exacta de la trayectoria de acceso, mejorando la eficiencia operatoria y la seguridad del procedimiento además de reducir el tiempo clínico.⁵ La apertura guiada ha sido calificada como una herramienta revolucionaria para el manejo predecible de conductos severamente

calcificados, especialmente en dientes anteriores donde la precisión es crítica para preservar la estética y función dentaria^{6,7}, además de permitir conservar una mayor cantidad de estructura dentaria y reducir ampliamente el riesgo de desviaciones o perforaciones iatrogénicas en comparación con los abordajes convencionales⁸, siendo una alternativa predecible y mínimamente invasiva por combinar tanto la tomografía computarizada de haz cónico como la impresión 3D junto al uso de un software de planificación digital como Blue Sky Plan 4 o Co-DiagnostiX.^{9,10} Incluso en piezas mandibulares con acceso más limitado, como los incisivos inferiores, se ha reportado que el acceso guiado facilita la localización del conducto radicular sin provocar desviaciones ni perforaciones accidentales.¹¹

Este reporte presenta el abordaje exitoso de un incisivo lateral superior con calcificación del tercio medio del conducto radicular usando la técnica de apertura guiada diseñada digitalmente sin la utilización de un sistema diseñado para estos casos, sino una impresión personalizada utilizando principios básicos de planificación digital.

Presentación del caso:

Paciente femenina de 51 años, sin antecedentes médicos relevantes, fue referida al área de endodoncia de Facultad Centro Oeste Paulista, a la unidad de Altos Estudios en Odontología (AEO-FACOP) por la imposibilidad de localizar el conducto radicular en la pieza 2.2, con pulpa sana y tejido periapical normal, la paciente se mostraba ansiosa debido a

los intentos fallidos de intentar localizar la entrada del conducto radicular ya que no deseaba perder la pieza por ser pilar de un puente fijo estético. Ra-

diográficamente se pudo observar calcificación del tercio cervical del conducto radicular (Figura 1A).

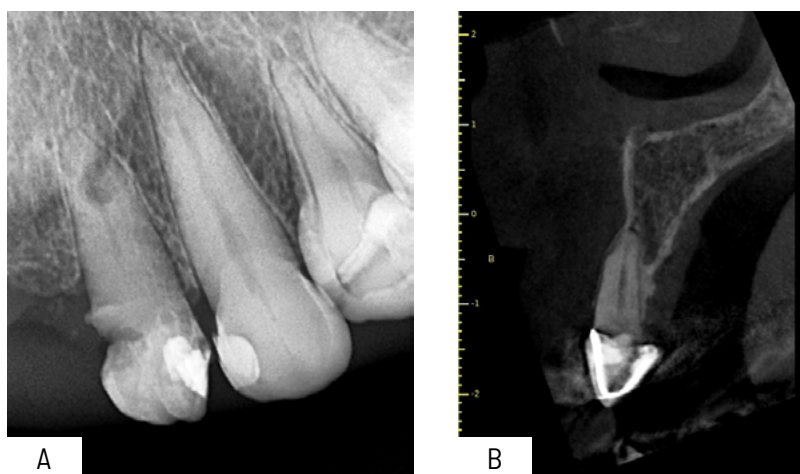

Figura 1. Evaluación radiográfica y tomográfica. **A:** Radiografía periapical mostrando calcificación de tercio cervical radicular de pieza 2.2; **B:** Corte tomográfico sagital mostrando claramente calcificación del tercio cervical radicular

Tras la explicación del plan de tratamiento, se obtuvo el consentimiento informado por escrito de la paciente, en cumplimiento de los principios éticos correspondientes, se manejaron los datos del paciente en reserva y se planificó el tratamiento mediante el uso de una guía para apertura personalizada. Se pidió una CBCT para poder evidenciar mejor la calcificación (Figura 1B) y se procedió a la toma de modelo del maxilar superior el cual fue vaciado en yeso de ortodoncia para su posterior escaneo.

Los archivos DICOM y STL fueron importados y emparejados en el programa Blue Sky Plan 4 para diseñar una guía de apertura personalizada haciendo una simulación de colocación de implante personalizado con longitud de 16mm, diámetro apical de 1.5mm y diámetro oclusal de 1.5mm, el tubo guía de software fue configurado con diámetro de agujero de 1.7mm para dar un espacio de tolerancia de 0.2mm para el ingreso de la fresa, altura de 4mm y desplazamiento en 0mm (Figura 2 A, B y C).

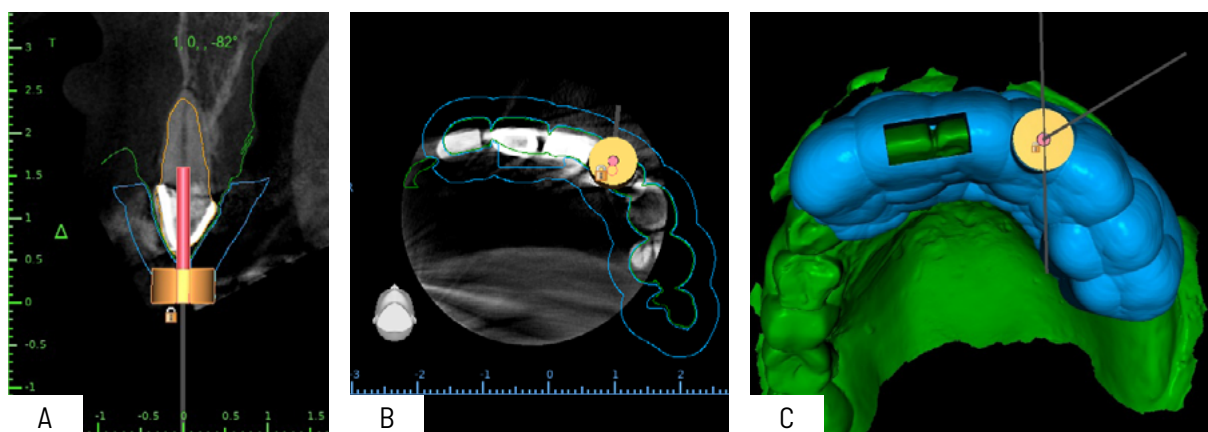


Figura 2. Diseño Digital de guía endodóntica. **A:** Corte tomográfico sagital con diseño de implante personalizado; **B:** Vista axial de la planificación digital para la guía de acceso endodóntico mediante CBCT y superposición STL; **C:** Vista oclusal de guía totalmente diseñada.

La impresión 3D de la guía se realizó con resina bio-compatible (Figura 3A). Durante el procedimiento clínico, se aplicó anestesia local en fondo de surco para el bloqueo sensitivo de la pieza 2.2, se retiró el puente, se instaló la guía en la paciente (Figura 3B)

y se realizó la apertura con una piedra diamantada para alta velocidad FG 1014HL (Option) ya que esta posee un diámetro igual de 1.5mm tanto en la parte activa como en el vástago inactivo (Figura 3C).

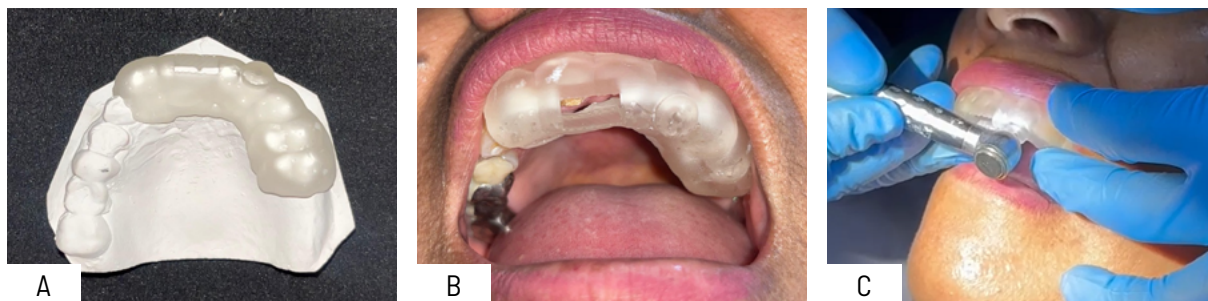

Figura 3. Prueba clínica y adaptación de la guía endodóntica en modelo y en boca. A: Vista de la guía impresa y adaptada en modelo; **B:** Vista de la guía impresa y adaptada en el paciente; **C:** Apertura endodóntica guiada mediante guía impresa en 3D.

El conducto fue localizado sin ninguna complicación y con facilidad. Se procedió al aislamiento de la pieza con dique de goma y clamp de polietertercetona (PEEK). Se realizó la permeabilización del conducto y se tomó una radiografía para la comprobación del acceso al conducto radicular y se realizó la conductometría (Figura 6A). Se instrumentó luego con una lima recíprocante AF Blue R3 25.06 (Fanta) y finalmente se obturó con un cono 25.06 además de conos accesorios con cemento a base de hidróxido

de calcio y resina epóxica (Sealer 26) y técnica híbrida de Tagger y se tomó una radiografía post operatoria para la comprobación de la obturación en los niveles indicados (Figura 6B). La paciente no presentó complicaciones luego del tratamiento y fue derivada con el rehabilitador para la confección de un perno de fibra de vidrio. No se pudo concretar un seguimiento posterior debido a imposibilidades por parte de la paciente.

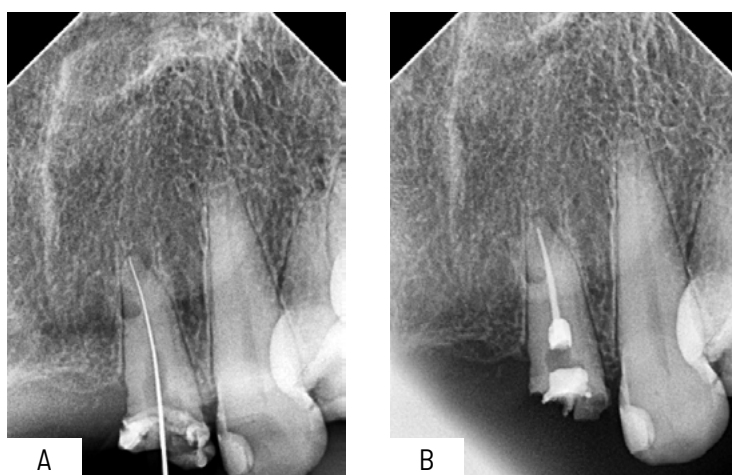


Figura 6. Control radiográfico del acceso y obturación en tratamiento endodóntico guiado A: Determinación radiográfica de la longitud de trabajo con lima K #10. **B:** Radiografía de obturación final.

Discusión:

La apertura guiada en endodoncia ha demostrado eficacia en casos de calcificación u obliteración del conducto radicular. En este caso, luego de observar y analizar clínica y radiográficamente que un método de desgaste convencional con piedra diamantada o incluso con inserto ultrasónico diamantado podría generar un debilitamiento en las paredes radicales debido a un posible desgaste excesivo se optó por una técnica guiada con el uso de la digitalización que permita una planificación precisa, conservación de tejido dentario y reducción del riesgo de iatrogenia accidental.^{5,6} Comparada con la técnica convencional, la guía impresa en 3D permitió llevar la planificación digital al momento clínico para lograr un acceso rápido y centrado,⁷ al reducir significativamente el tiempo de trabajo, así como el riesgo de desgaste excesivo y el consecuente debilitamiento de las paredes radicales, disminuyendo la probabilidad de fractura.

Los sistemas convencionales para apertura guiada en endodoncia son realizados con brocas de diferentes diámetros y anillos metálicos, lo que hace que el costo de su confección sea mayor, pero en este caso pudimos utilizar una fresa redonda con el mismo diámetro tanto en la parte activa como en el vástago, siendo este de 1.5mm cumpliendo el principio de forma cilíndrica del instrumento para ser guiado por el tubo guía sin alteraciones en el eje de perforación. La piedra FG 1014HL mostró un buen desempeño en corte dirigido. La combinación con sistemas mecanizados modernos como el uso de limas recíprocantes y cementos selladores biocompatibles optimizó el tratamiento.^{8,9} El uso de sistemas mecanizados recíprocantes, como el sistema AF Blue R3 de Fanta, ha sido asociado con una instrumentación más conservadora y una mejor adaptación del sellado apical.³ Estos sistemas, combinados con cementos biocompatibles y que ofrezcan propiedades de sellado hermético como Sealer²⁶, contribuyen a una adecuada cicatrización periapical.⁷ Un aspecto relevante es el uso de herramientas de diseño digital, como el software Blue Sky Plan 4, que permite la superposición precisa de archivos en formato DICOM y STL, representando un avance significativo en el campo de la endodoncia.⁶

En este caso, la paciente se mostró conforme y satisfecha con los resultados ya que fueron los más próximos a sus expectativas de conservación.

Sin embargo, es necesario mencionar que, para piezas posteriores, especialmente para conductos mesiales, el uso de una guía podría ser dificultoso debido a la cantidad de espacio necesario para la instalación de la guía y la introducción de la piedra diamantada, sobre todo en pacientes con limitada apertura lo que haría casi imposible su uso, además el costo adicional tanto de la toma de la CBCT como de la impresión en 3D podría ser un factor desanimante para algunos pacientes, además, al dar una inclinación que produzca un roce con el tubo guía producirá que la fresa diamantada deje de girar debido a que son del mismo diámetro, esto es tanto una ventaja como desventaja ya que nos permitirá reubicar la posición de la piedra diamantada y poder hacer la correcta apertura pero también puede generar un aumento en el tiempo de trabajo.

Conclusión:

La apertura guiada digitalmente en endodoncia es una alternativa segura y altamente predecible para casos complejos de calcificación radicular. La integración de CBCT, modelado 3D con escaneo intraoral y fresado guiado permite tratamientos más conservadores, eficientes, personalizados y exitosos, reduciendo errores operatorios y maximizando la conservación de estructuras dentarias importantes.

En el caso presentado, la localización exacta del conducto radicular fue exitosa gracias al uso de un protocolo digital sistematizado, demostrando que este tipo de técnicas no solo optimizan la eficiencia operatoria, sino que además mejoran los resultados clínicos en el corto y mediano plazo. Los resultados de este caso son coherentes con artículos recientes, los cuales muestran tasas elevadas de éxito en piezas dentales con calcificaciones severas tratadas con técnicas guiadas.

En conclusión, la confección de una guía impresa en 3D puede ser considerada como una herramienta de primera elección en casos complejos de obliteración radicular, siempre que se cuente con los recursos tecnológicos y la capacitación adecuada. Su aplicación contribuye significativamente al avance de la práctica endodóntica moderna, integrando precisión digital, mínima invasión y predictibilidad.

Conflictos de interés: Los autores declaran no tener conflictos de interés.

Referencias bibliográficas:

1. Abreu MG, Fernandes TO, Antunes LS, Antunes LA, de Faria LCM. Prevalence of pulp canal obliteration after traumatic dental injuries: a systematic review and meta-analysis. *Braz Oral Res.* 2024;38:e092. doi:10.1590/1807-3107bor-2024.vol38.0092.
2. Vera J, Thepris-Charaf J, Hernández-Ramírez A, González García J, Romero M, Vazquez-Carcaño M, Arias A. Prevalence of pulp canal obliteration and periapical pathology in human anterior teeth: a three-dimensional analysis based on CBCT scans. *Aust Endod J.* 2023;49(2):351-357. doi:10.1111/aej.12669.
3. Alberdi JC, Troiano I, Troiano MA, Sanchez PM, Ferreira Alves FR. Effective management of calcified root canals using static-guided access: a case series. *Eur Endod J.* 2025;10(1):73-82. doi:10.14744/ej.2024.66588.
4. Torres A, Dierickx M, Lerut K, Bleyen S, Shaheen E, Coucke W, Pedano MS, Lambrechts P, Jacobs R. Clinical outcome of guided endodontics versus freehand drilling: a controlled clinical trial, single arm with external control group. *Int Endod J.* 2025;58(2):209-224. doi:10.1111/iej.14157.
5. Hildebrand H, Krug R, Leontiev W, Dagassan-Berndt D, Krastl G, Weiger R. Real-time guided endodontics versus conventional freehand access cavity preparation by a specialist: an ex vivo comparative study. *Clin Oral Investig.* 2025;29(4):232. doi:10.1007/s00784-025-06310-8.
6. Panithini DB, Sajjan GS, Kinariwala N, Medicharla UD, Varma KM, Kallepalli M. Real-time guided endodontics: a case report of maxillary central incisor with calcific metamorphosis. *J Conserv Dent.* 2023;26(1):113-117. doi:10.4103/jcd.jcd_506_22.
7. Peña-Bengoa F, Valenzuela M, Flores MJ, Dufey N, Pinto KP, Silva EJNL. Effectiveness of guided endodontics in locating calcified root canals: a systematic review. *Clin Oral Investig.* 2023;27(5):2359-2374. doi:10.1007/s00784-023-04863-0.
8. Krastl G, Zehnder MS, Connert T, Weiger R, Kühl S. Guided endodontics: a novel treatment approach for teeth with pulp canal calcification and apical pathology. *Dent Traumatol.* 2016;32(3):240-246. doi:10.1111/edt.12235.
9. Tavares WLF, Diniz Viana AC, de Carvalho Machado V, Henriques LCF, Sobrinho APR. Guided endodontic access of calcified anterior teeth. *J Endod.* 2018;44(7):1195-1199. doi:10.1016/j.joen.2018.04.014.
10. Ghosh S, Gehlot PM, Puthusseril RA, Mariswamy AB. Guided endodontics: a pathbreaking approach to the management of calcified canals: a case report. *J Int Oral Health.* 2024;16(1):90-94. doi:10.4103/jioh.jioh_233_23.
11. Ishak G, Habib M, Tohme H, Patel S, Bordone A, Perez C, Zogheib C. Guided endodontic treatment of calcified lower incisors: a case report. *Dent J (Basel).* 2020;8(3):74. doi:10.3390/dj8030074.