



Caso clínico. Revista OACTIVA. Vol. 11, No. 1, Año 2026, pp. 20-28.
p-ISSN 2477-8915 / e-ISSN 2588-0624. Unidad Académica de Salud y Bienestar. Universidad Católica de Cuenca

Movimiento dental exitoso en piezas con apice inmaduro: reporte de casos

Successful tooth movement in teeth with immature apex: case reports

Recibido: 10 de julio 2025 | Aceptado: 09 de enero 2026 | Publicado: 26 de marzo 2026

Carpio-Champi Gabriela Claudia

Universidad Católica de Santa María. Facultad de Odontología,
C.P. 040101 Arequipa Perú.

Bernal-Riquelme Pedro Paúl

Universidad Católica de Santa María. Facultad de Odontología,
C.P. 040101 Arequipa Perú.

Centeno-San Román Gilberto

Universidad Católica de Santa María. Facultad de Odontología,
C.P. 040101 Arequipa Perú.

Obando-Romero José Alonzo

jobando@ucsm.edu.pe
Universidad Católica de Santa María. Facultad de Odontología,
C.P. 040101 Arequipa Perú.

DOI: <https://doi.org/10.31984/oactiva.v11i1.1180>

Resumen:

El presente reporte tiene como objetivo presentar dos casos clínicos con tratamiento ortodóncicos interceptivos que movilizan piezas dentales con ápices inmaduros mostrando buen pronóstico al final del tratamiento. **Antecedentes:** Clásicamente estaba propuesto en la literatura de la especialidad que el movimiento dental en dientes con ápices incompletos trae una serie de complicaciones como reabsorción radicular o problemas en el desarrollo del tamaño radicular genéticamente establecido. **Descripción de los casos:** Pacientes de 7 y 8 años respectivamente, los cuales muestran la pieza 11 giroversada, con trauma de oclusión. La característica general en ambos casos es la inmadurez radicular para poder trabajar su alineación ortodóncica. **Conclusiones:** El movimiento dental ortodóncico en piezas con ápices inmaduros puede ser seguro y predecible, existen muchas variables externas que intervienen en el pronóstico del movimiento dental ortodóncico y que tienen que ser consideradas. Se necesita conocer la ultraestructura celular y sus mecanismos de transmisión para entender eventos macroestructurales.

Palabras clave: Ortodoncia Interceptiva, ápice dental, reabsorción radicular, reporte de casos.

Abstract:

This report presents two clinical cases involving interceptive orthodontic treatment that mobilized teeth with immature apices. The results show a good prognosis at the end of treatment. **Background:** Traditionally, it has been proposed in the specialty literature that tooth movement in teeth with incomplete apices leads to a series of complications, such as root resorption or problems in the development of the genetically determined root size. **Case description:** Patients aged 7 and 8 years, respectively, with tooth 11 twisted, with occlusal trauma. The general characteristic in both cases is root immaturity, which is difficult to achieve orthodontic alignment. **Conclusions:** Orthodontic tooth movement in teeth with immature apices can be safe and predictable. Many external variables influence the prognosis of orthodontic tooth movement and must be considered. Understanding cellular ultrastructure and its transmission mechanisms is essential to understand macrostructural events.

Keywords: Interceptive Orthodontics, dental apex, root resorption, case report.

INTRODUCCIÓN

El fenómeno del movimiento dental es una conjunción adaptativa entre la planificación biomecánica y los cambios estructurales de los tejidos circundantes de la pieza dental, estos últimos reaccionan a la variación entre el juego de la magnitud, el tiempo y el sentido de la fuerza que los aparatos ortodóncicos proponen¹, las que además se ha visto que producen lesiones reversibles menores en el periodonto.²

En general la fuerza utilizada en ortodoncia traducida como estimulación mecánica tisular y de su espacio extracelular influye de alguna manera a su capacidad de regular la expresión de integrinas, proteínas de adhesión focal, organización de matriz extracelular, proliferación celular y su transformación.^{3,4}

Se sabe que las características de la fuerza utilizadas en el tratamiento ortodóncico influyen en el resultado final del movimiento dental, es así que fuerzas de alta magnitud hialinizarán los tejidos (muerte celular por compresión), dificultando el paso de flujo sanguíneo, desmejorando la actividad osteoclástica regional, entonces el hueso alveolar dañado circundante al tejido hialinizado sufre una reabsorción socavadora con algún grado de reabsorción radicular externa⁵, observándose macroscópicamente movimientos dentales lentos (entre 7-14 días)¹, en contraste, fuerzas leves solo reducirán el flujo sanguíneo lo que consiente un movimiento dental macroscópicamente más rápido (2-3 días), la isquemia leve y la hipoxia transitoria propiciarán que las células expresen genes que regulen los procesos

metabólicos permitiéndoles adaptación en el microambiente alterado.⁴⁻⁶

El efecto colateral del movimiento dental ortodóncico en forma general es el remodelado apical, y se encuentra básicamente enmarcado dentro de la clasificación de reabsorción radicular inflamatoria, categorización que se emplea para distinguirla de otras causas de reabsorción radicular,⁷ la cual describe reabsorciones internas (inflamatorias, de reemplazo) y las externas (superficiales, inflamatorias, de reemplazo, cervicales y de ruptura apical transitoria).⁸ Las reabsorciones dentales inflamatorias son caracterizadas por el infiltrado inflamatorio que estimulan unidades multicelulares óseas, donde las células clásticas reabsorben por gradiente la zona dentinaria y clásicamente el proceso agudo de reabsorción evolucionará a una fase de reparación típico en el movimiento ortodóncico visto en cada periodo de activación, estudiado en dientes con ápices maduros.⁹

La reabsorción apical como resultado de movimientos ortodóncicos es un evento que tiene múltiples aristas; al respecto se valoraron variantes genéticas para pronosticar el riesgo de reabsorción radicular apical polimórficos de un solo nucleótido (SNP) dentro de los genes codificantes de citocinas, y dentro de los genes implicados en la remodelación ósea, pero los estudios en diferentes poblaciones no son concluyentes¹⁰, otros factores que son mencionados son los locales como la dentina o el cemento¹¹, o el mismo trabajo biomecánico¹², características de la anatomía radicular¹³, inclusive algunos autores sugieren que a mayor edad puede actuar como un factor predisponente para el problema¹⁴,

lo último descartado por la probabilidad del desconocimiento del mecanismo etiológico resortivo radicular o por los instrumentos utilizados para la evaluación del problema.¹⁵ Otra consideración importante es el trauma oclusal ocurrido en la pieza dental antes del tratamiento ortodóncico, también puede ser un factor de riesgo para el pronóstico de la reabsorción radicular.¹⁶

Se ha reportado que cuando la fuerza ortodóncica degenera el cemento apical subyacente la dentina queda expuesta a elementos celulares del periodonto y por consiguiente el tejido pierde su potencial de reparación¹⁷, entonces el cemento se puede regenerar si la dentina está intacta¹⁸ en caso contrario se iniciaría el proceso resortivo apical. Esa capacidad reparativa se ha relacionado también al polimorfismo del receptor de la vitamina D, que puede afectar de alguna manera cómo los tejidos responden al movimiento dental.¹⁹

REPORTE DE CASOS

A continuación, se muestran dos casos clínicos en los cuales se trabajó la alineación y nivelación de piezas con ápices abiertos en el sector anterosuperior. En ambos casos se evidencia trauma oclusal en la pieza 11, en ambos casos clínicos se utilizaron levantes laterales con férula acrílica y tornillo de expansión Haas para mejorar la condición transversal maxilar y destrabar la oclusión para que el incisivo

sea liberado, el expansor fue activado de manera dentoalveolar (2/4 de vuelta cada dos semanas por 3 meses), los aparatos fueron cementados directamente con ionómero de vidrio Ketac Cem Easy Mix®, tiempo de trabajo 3.10 min., proporción polvo líquido 1/2, la estrategia biomecánica en la pieza 11 fue la utilización del movimiento de cupla, trabajando con fuerzas de 25gr. por lado entregados por las cadenas elastoméricas, las activaciones de los elastómeros fueron cada 21 días, seguidamente del uso de la técnica ortodóncica 4x2 para el refinamiento de la posición dental final. Se obtuvo el consentimiento informado de los padres para el uso de fotografías, exámenes y procedimientos con fines académicos y de publicación.

CASO 01

Paciente de 08 años de edad, de sexo masculino, en dentición mixta primera fase, patrón de crecimiento II, la madre indica que no existen antecedentes médicos ni familiares de relevancia, indica además que se estuvo trabajando un tratamiento interceptivo removible fallido por un tiempo, el motivo de consulta fue de redireccionar la pieza 11, se aprecia dicha pieza con giroversión en 90 grados aproximadamente y trauma oclusal con el diente antagonista, al examen radiográfico se observa el ápice radicular abierto correspondiente a un estadio 07 de Nolla. Figura 1.

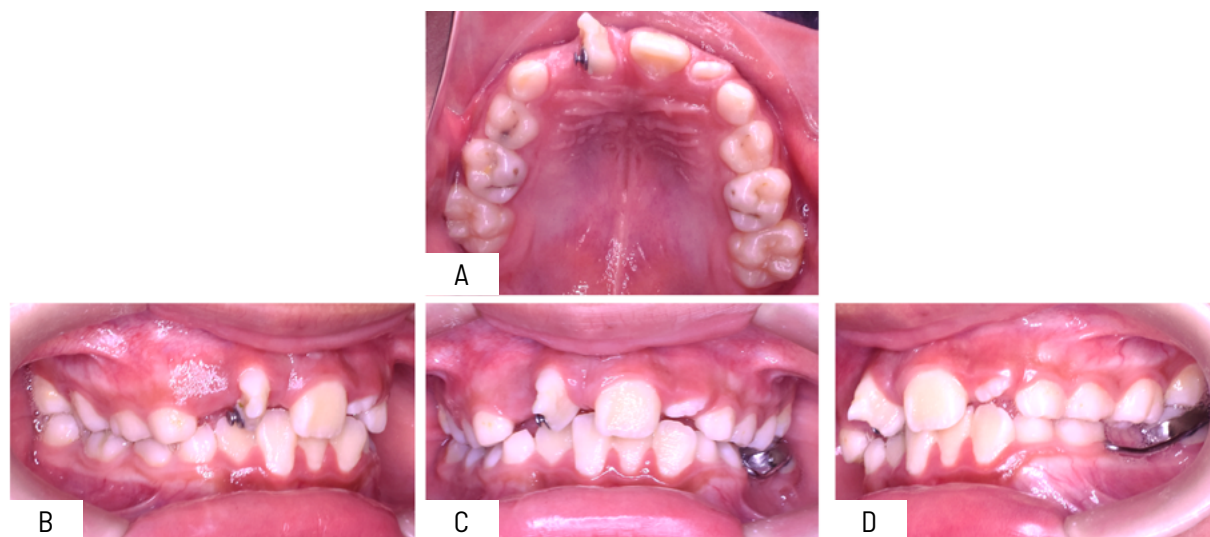


Figura 1: Fotografías intraorales, iniciales caso 1. A: Oclusal Superior, B: Lateral derecha, C: Frontal máxima intercuspidadación, D: Lateral izquierda.

Se realiza el tratamiento ortodóncico interceptivo, girando la pieza dental, consiguiendo el acomodo de

la pieza 11, finalizando en posición ideal. Figura 2 y 3.

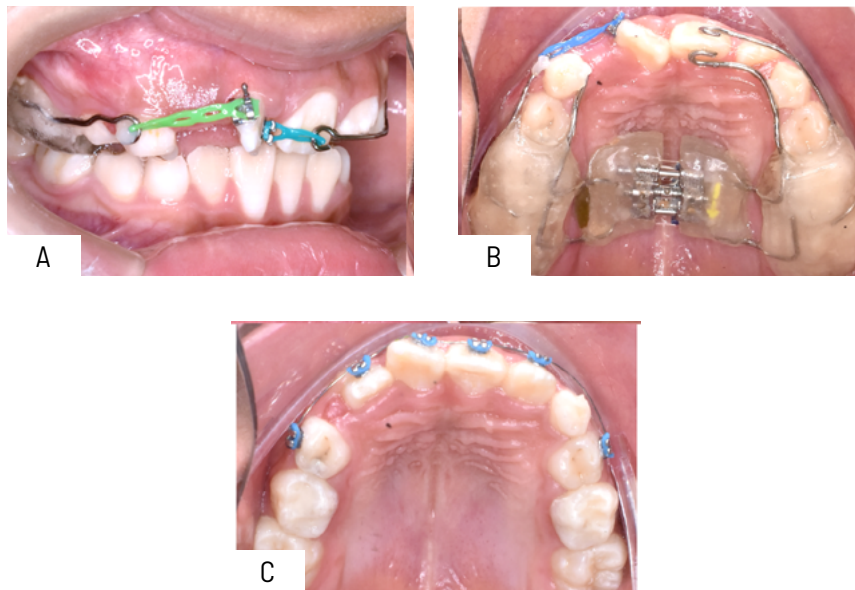


Figura 2. Fases del tratamiento. A: Movimiento de cupla con cadenas elásticas, B: Expansor con férula acrílica, C: Técnica 4x2.

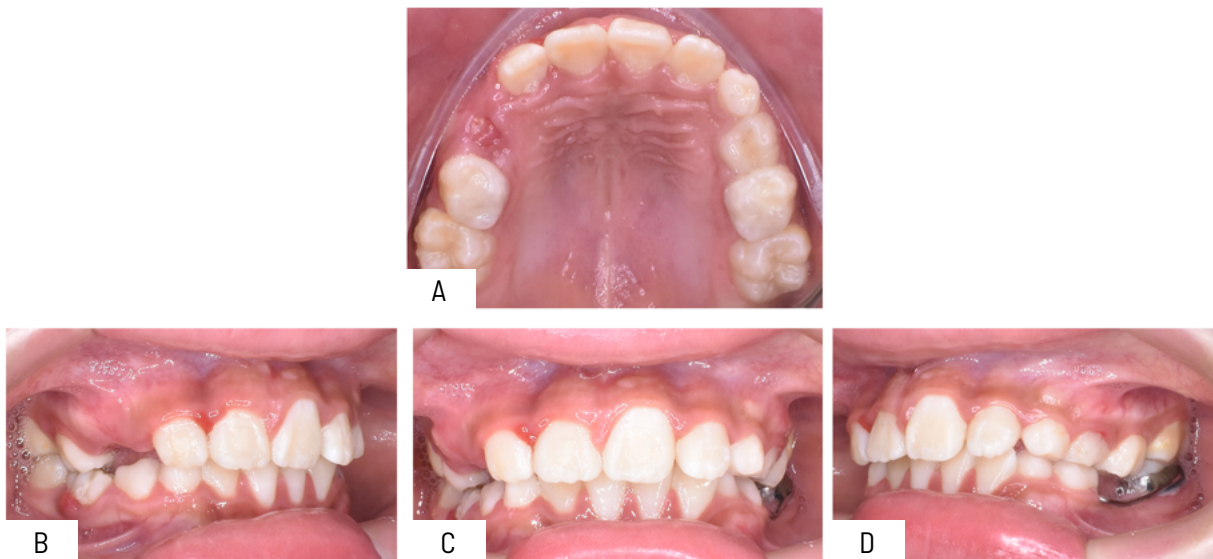


Figura 3. Fotografías intraorales finales. A: Oclusal superior, B: Lateral derecha, C: Frontal máxima intercuspidación, D: Lateral izquierda.

Se aprecia la imagen radiográfica inicial, la imagen radiográfica panorámica al finalizar el caso y una

nueva imagen de control después de 4 años, nótese los ápices radiculares intactos, figura 4.

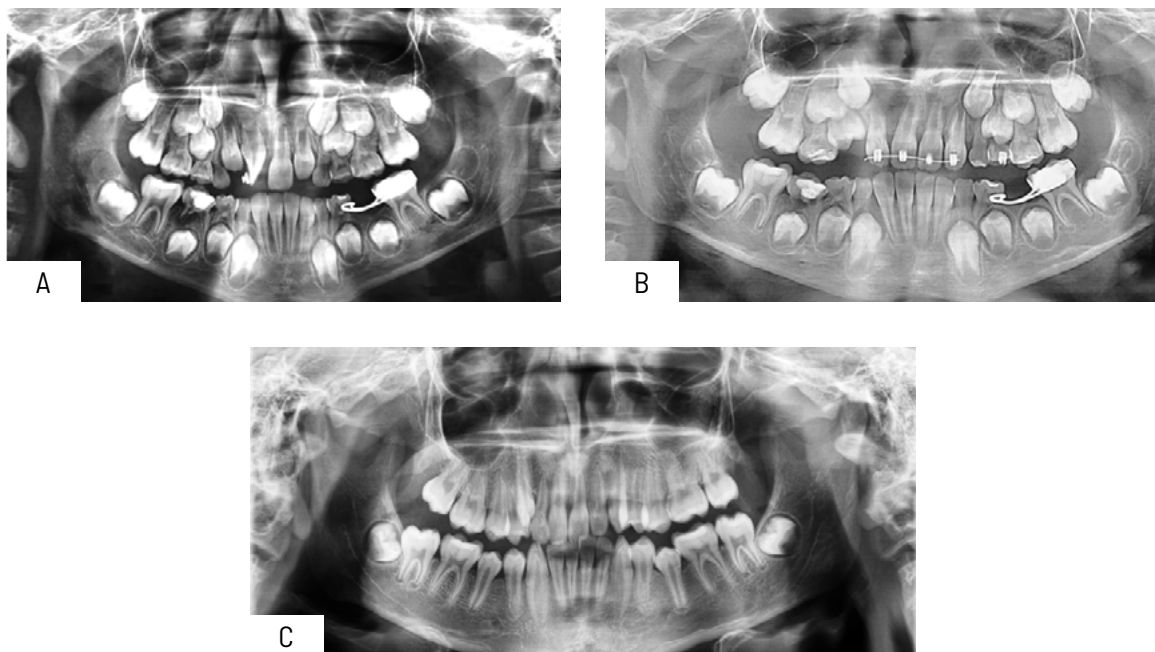


Figura 4. Exámenes complementarios radiográficos. A: Panorámica inicial, B: Panorámica final, C: Panorámica control 4 años después.

CASO 02

Paciente de 7 años de sexo masculino, en dentición mixta primera fase, patrón II de crecimiento, pieza 11 con giroversión aproximada de 90 grados, el apo-

derado indica que no existen antecedentes médicos ni familiares de relevancia, a la evaluación radiográfica se observa dicha pieza con el ápice abierto correspondiente a un estadio 6 de Nolla. En la figura 5 se muestran las imágenes intraorales iniciales.

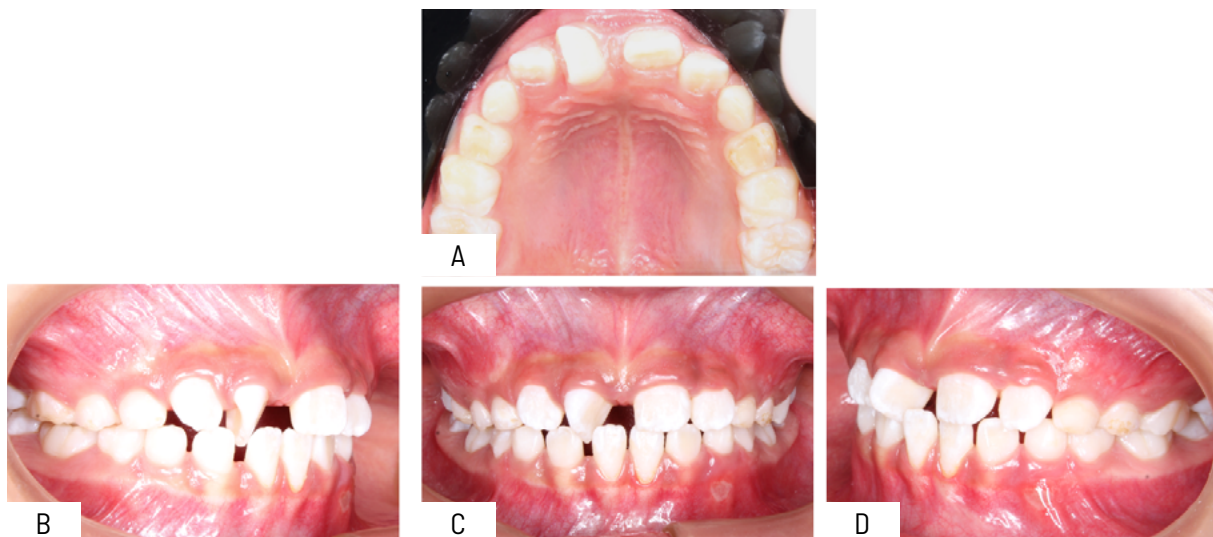


Figura 5. Fotografías intraorales, iniciales caso 2. A: Oclusal Superior, B: Lateral derecha, C: Frontal máxima intercuspidación, D: Lateral izquierda.

Se realiza el tratamiento ortodóncico interceptivo, girando la pieza dental, consiguiendo el acomodo de

la pieza 11, finalizando en posición ideal figura 6 y 7.

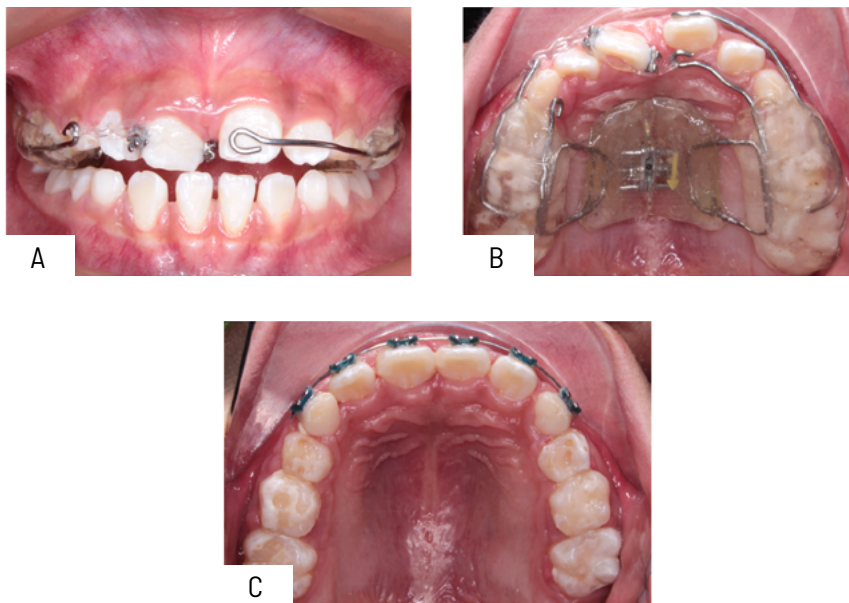


Figura 6. Fases del tratamiento. A: Aditamentos para el movimiento cupla vista frontal. B: Expansor con férula acrílica y aditamentos para cupla vista oclusal. C: Técnica 4x2.

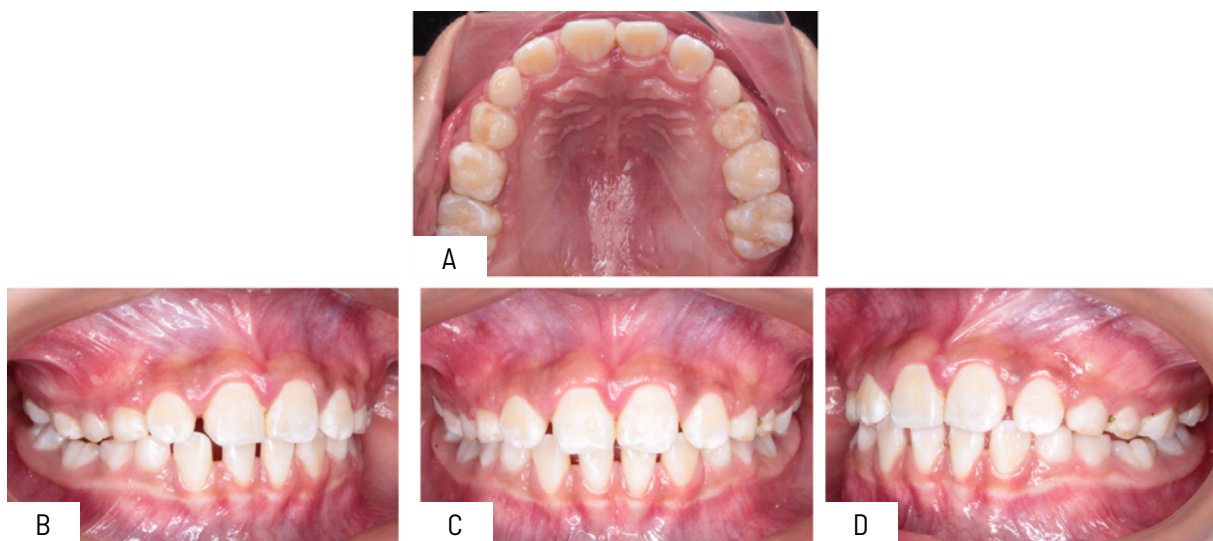

Figura 7. Fotografías intraorales finales. A: Oclusal superior, B: Lateral derecha, C: Oclusal superior, D: Lateral Izquierda.

Se observa la Imagen radiográfica inicial, la imagen radiográfica panorámica al finalizar el caso y una nueva imagen de control después de 10 meses del

tratamiento, nótese los ápices radiculares intactos, figura 8.

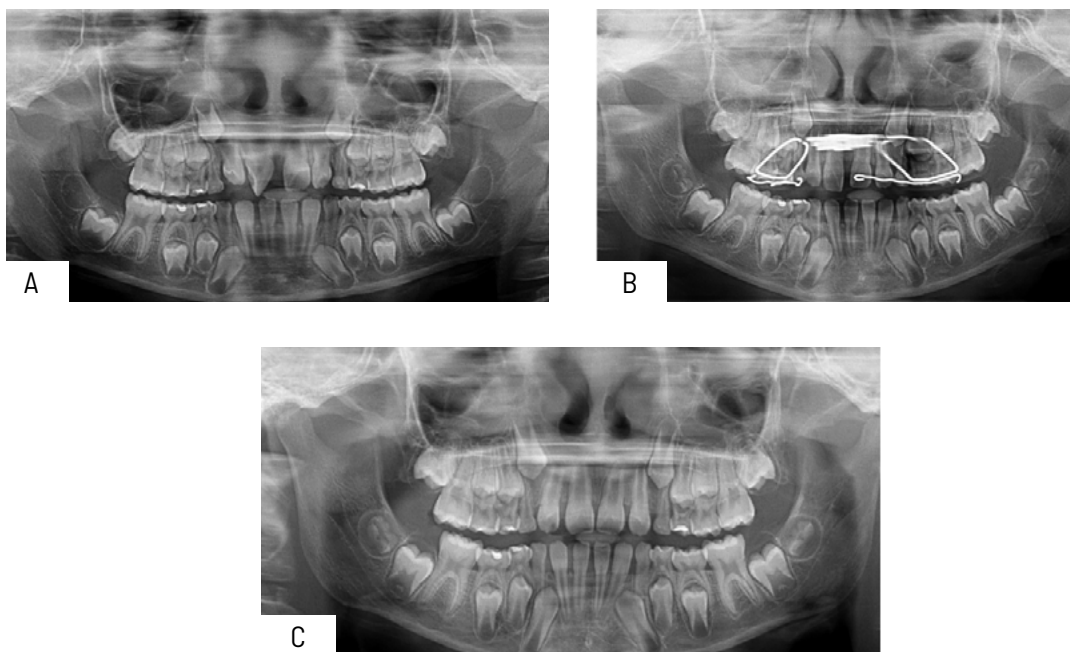


Figura 8. Exámenes complementarios radiográficos. A: Panorámica inicial, B: Panorámica final, C: Panorámica control 10 meses después del tratamiento.

DISCUSIÓN

En la revisión de la literatura con respecto al movimiento ortodóncico en dientes con ápices inmaduros se decía que podía ser iatrogénico debido a que la fuerza podía alterar la vaina epitelial de Hertwig, perturbando la calcificación del ápice, imposibilitando que el órgano dental consiga su longitud ideal.²⁰ Años después se reporta que el movimiento ortodóncico en dientes inmaduros puede causar disminución radicular por cierre temprano del ápice influencia directa del tejido papilar y pericoronario y no por reabsorción radicular per se.²¹

Una revisión sistemática que evalúa el movimiento dental en ápices inmaduros concluye que no se encuentra alteración en la forma ni en la longitud radicular cuando los dientes con ápices abiertos fueron sometidos a fuerzas ortodóncicas fijas²², otros estudios exponen que los dientes con ápices abiertos son menos propensos a presentar reabsorción radicular apical después del movimiento ortodóncico comparado con los ápices de dientes con ápice completo^{15,23} esto se puede confirmar en

trabajos que evalúan la ultraestructura celular, se ha propuesto que factores de señalización celular Jagged1/Notch2 intervienen de manera crucial en la respuesta de posible reabsorción radicular como respuesta al movimiento dental ortodóncico, estimulando el proceso a través de IL-6 y producción de Rankl por las células del periodonto²⁴, se observó que las citoquinas de la familia de la IL-6 estimulan la formación de osteoclastos y promueven la reabsorción ósea²⁵, se sabe que la respuesta de señalización Notch a fuerzas ortodóncicas altas incitan el proceso de reabsorción radicular mediante la producción de IL-6 del ligamento periodontal²⁴, Xinyi Li et al.¹⁴ plantean que la señalización Notch está presente en la reabsorción radicular, y el diente inmaduro que recibe la fuerza ortodóncica está protegido de la reabsorción radicular por la expresión disminuida de la señalización Notch, incluida la IL-6, que activaba la odontoclastogénesis, así como la osteoclastogénesis, la clave parece estar en la glicoproteína 130 (gp130) esencial para la señalización de la IL-6 que promueve el desarrollo y la diferenciación de osteoblastos²⁶, el sistema de señalización celular IL-6/gp130 mantiene la formación

esponjosa y perióstica normal del hueso al propiciar la actividad osteoblástica²⁷, entonces las señales de actividad celular que se producen al mover ortodómicamente dientes inmaduros pueden aumentar los niveles de pg130, lo que puede limitar la propagación de los osteoclastos en la superficie radicular y promover la actividad odontoblástica y mejor aún propiciar formación radicular después de retirar la fuerza ortodómic¹⁴ en piezas dentales con ápices abiertos.

A propósito del dato último se encontró que en la evaluación de la longitud radicular después del tratamiento ortodómico en dientes con ápice inmaduro el valor promedio de aumento radicular fue de 0.85mm.²⁸

CONCLUSION

El movimiento dental ortodómico en piezas con ápices inmaduros puede ser seguro y predecible. Existen muchas variables externas que intervienen en el pronóstico del movimiento dental ortodómico y que tienen que ser consideradas. Se necesita conocer la ultraestructura celular y sus mecanismos de transmisión para entender y dar respuesta a eventos macroestructurales.

BIBLIOGRAFÍA

- Li Y, Jacox LA, Little SH, et al. Orthodontic tooth movement: The biology and clinical implications. *The Kaohsiung journal of medical sciences* 2018; 34: 207-214. DOI: <https://doi.org/10.1016/j.kjms.2018.01.007>
- Wise G and King G. Mechanisms of tooth eruption and orthodontic tooth movement. *Journal of dental research* 2008; 87: 414-434. DOI: <https://doi.org/10.1177/154405910808700509>
- Masella RS and Meister M. Current concepts in the biology of orthodontic tooth movement. *American Journal of Orthodontics and Dentofacial Orthopedics* 2006; 129: 458-468. DOI: <https://doi.org/10.1016/j.ajodo.2005.12.013>
- Feller L, Khammissa R, Schechter I, et al. Biological events in periodontal ligament and alveolar bone associated with application of orthodontic forces. *The Scientific World Journal* 2015; 2015: 876509. DOI: <https://doi.org/10.1155/2015/876509>
- Leijten JC, Moreira Teixeira LS, Landman EB, et al. Hypoxia inhibits hypertrophic differentiation and endochondral ossification in explanted tibiae. *PLoS one* 2012; 7: e49896. DOI: <https://doi.org/10.1371/journal.pone.0049896>
- Sprogar Š, Vaupotic T, Cör A, et al. The endothelin system mediates bone modeling in the late stage of orthodontic tooth movement in rats. *Bone* 2008; 43: 740-747. DOI: <https://doi.org/10.1016/j.bone.2008.06.012>
- Brezniak N and Wasserstein A. Orthodontitis: the inflammation behind tooth movement and orthodontic root resorption. *Biology of orthodontic tooth movement: current concepts and applications in orthodontic practice* 2016: 67-101. DOI: 10.1007/978-3-319-26609-1_4
- Andreasen FM and Andreasen JO. Diagnosis of luxation injuries: the importance of standardized clinical, radiographic and photographic techniques in clinical investigations. *Dental Traumatology* 1985; 1: 160-169. DOI: <https://doi.org/10.1111/j.1600-9657.1985.tb00651.x>
- Consolaro A. The four mechanisms of dental resorption initiation. *Dental press journal of orthodontics* 2013; 18: 7-9. DOI: <https://doi.org/10.1590/S2176-94512013000300004>
- Behnaz M, Jazaeri M, Aghandeh P, et al. Genetic factors in determination of risk of external apical root resorption: A concise review. *Gene Reports* 2020; 21: 100850. DOI: <https://doi.org/10.1016/j.genrep.2020.100850>
- Acar A, Canyürek Ü, Kocaaga M, et al. Continuous vs. discontinuous force application and root resorption. *The angle orthodontist* 1999; 69: 159-163. DOI: 10.1043/0003-3219(1999)069<0159:CVDFAA>2.3.CO;2
- Bishara SE, Vonwald L and Jakobsen JR. Changes in root length from early to mid-adulthood: resorption or apposition? *American journal of orthodontics and dentofacial orthopedics* 1999; 115: 563-568. DOI: [https://doi.org/10.1016/S0889-5406\(99\)70281-7](https://doi.org/10.1016/S0889-5406(99)70281-7)

13. Harris EF, Kineret SE and Tolley EA. A heritable component for external apical root resorption in patients treated orthodontically. *American journal of orthodontics and dentofacial orthopedics* 1997; 111: 301-309. DOI: [https://doi.org/10.1016/S0889-5406\(97\)70189-6](https://doi.org/10.1016/S0889-5406(97)70189-6)
14. Li X, Xu J, Yin Y, et al. Notch signaling inhibition protects against root resorption in experimental immature tooth movement in rats. *American Journal of Orthodontics and Dentofacial Orthopedics* 2021; 159: 426-434. e425. DOI: <https://doi.org/10.1016/j.ajodo.2020.05.012>
15. da Silva Filho OG, Mendes OdF, Ozawa TO, et al. Behavior of partially formed roots of teeth submitted to orthodontic movement. *Journal of Clinical Pediatric Dentistry* 2005; 28: 147-154. DOI: 10.17796/jcpd.28.2.56n643558770p763
16. Nanda R. *Estratégias biomecânicas e estéticas em ortodontia*. Elsevier Brasil, 2015.
17. Nilsson E, Bonte E, Bayet F, et al. Management of internal root resorption on permanent teeth. *International journal of dentistry* 2013; 2013: 929486. DOI: <https://doi.org/10.1155/2013/929486>
18. Fernandes M, De Ataíde I and Wagle R. Tooth resorption part I-pathogenesis and case series of internal resorption. *Journal of conservative dentistry* 2013; 16: 4-8. DOI: 10.4103/0972-0707.105290
19. Fontana MLSSN, de Souza CM, Bernardino JF, et al. Association analysis of clinical aspects and vitamin D receptor gene polymorphism with external apical root resorption in orthodontic patients. *American Journal of Orthodontics and Dentofacial Orthopedics* 2012; 142: 339-347. DOI: <https://doi.org/10.1016/j.ajodo.2012.04.013>
20. Phillips JR. Apical root resorption under orthodontic therapy. *The Angle Orthodontist* 1955; 25: 1-22. Disponible en : [https://www.ajodo.org/article/S0889-5406\(94\)70129-6/abstract](https://www.ajodo.org/article/S0889-5406(94)70129-6/abstract)
21. Consolaro A, Ortiz MFM and Velloso TRG. Dentes com rizogênese incompleta e movimento ortodôntico: bases biológicas. *Rev dent press ortodon ortop maxilar* 2001; 25-30. Disponible en: <https://search.worldcat.org/pt/title/Dentes-com-rizogenese-incompleta-e-movimento-ortodontico:-bases-biologicas/oclc/69961631>
22. Milhem IW, Casanova MLB, Moreno FAC, et al. El movimiento dental ortodôntico en ápices inmaduros. Revisión sistemática/orthodontic tooth movement in immature apices. A systematic review. *Revista de la Facultad de Odontología Universidad de Antioquia* 2016; 27: 367. DOI: <http://dx.doi.org/10.17533/udea.rfo.v27n2a7>
23. Hendrix I, Carels C, Kuijpers-Jagtman AM, et al. A radiographic study of posterior apical root resorption in orthodontic patients. *American Journal of Orthodontics and Dentofacial Orthopedics* 1994; 105: 345-349. DOI: 10.1016/S0889-5406(94)70128-8
24. Kikuta J, Yamaguchi M, Shimizu M, et al. Notch signaling induces root resorption via RANKL and IL-6 from hPDL cells. *Journal of dental research* 2015; 94: 140-147. DOI: 10.1177/0022034514555364
25. Cheng LL, Türk T, Elekdağ-Türk S, et al. Repair of root resorption 4 and 8 weeks after application of continuous light and heavy forces on premolars for 4 weeks: a histology study. *American journal of orthodontics and dentofacial orthopedics* 2010; 138: 727-734. DOI: 10.1016/j.ajodo.2009.01.029
26. Shin H-I, Divieti P, Sims NA, et al. Gp130-mediated signaling is necessary for normal osteoblastic function in vivo and in vitro. *Endocrinology* 2004; 145: 1376-1385. DOI: 10.1210/en.2003-0839
27. Murakami M, Hibi M, Nakagawa N, et al. IL-6-induced homodimerization of gp130 and associated activation of a tyrosine kinase. *Science* 1993; 260: 1808-1810. DOI: 10.1126/science.8511589
28. Mavragani M, Bøe OE, Wisth PJ, et al. Changes in root length during orthodontic treatment: advantages for immature teeth. *The European Journal of Orthodontics* 2002; 24: 91-97. DOI: 10.1093/ejo/24.1.91