


VOLUMEN 11 / Nº 1
Enero / Abril 2026

ISSN VERSIÓN IMPRESA 2477-8915
ISSN VERSIÓN EN LÍNEA 2588-0624

ODONTOLOGÍA ACTIVA



**Unidad Académica
de Salud y Bienestar**
Carrera de Odontología

latindex
catálogo 2.0

REVISTA CIENTÍFICA

 **Universidad
Católica
de Cuenca**

(593) (7) 2821 - 897
AV. DE LAS AMÉRICAS Y HUMBOLDT CUENCA / ECUADOR

ODONTOLOGÍA ACTIVA



Volumen 11, No. 1

ISSN impreso: 2477-8915
ISSN electrónico: 2588-0624



Cuenca, Enero de 2026

Revista Odontología Activa O-ACTIVA

ISSN impreso: 2477-8915

ISSN electrónico: 2588-0624

Departamento de Investigación
Unidad Académica de Salud y Bienestar
Universidad Católica de Cuenca

Av. de las Américas y Humboldt
Código Postal 010101, Cuenca-Ecuador

E-mail: revistaodontologia@ucacue.edu.ec

Teléfonos:

+593 (07) 2830 751

+593 (07) 2821 897

www.ucacue.edu.ec

www.oactiva.ucacue.edu.ec

Volumen 11, No 1, Enero 2026

Publicación cuatrimestral

DOI: <https://doi.org/10.31984/oactiva.v11i1>

Editor en Jefe de las Revistas Científicas:

José Sebastian Endara Rosales, PhD.

Editor de la revista:

Ebingen Villavicencio-Caparó, PhD (c)

Diseño, diagramación y maquetación:

Dis. David Josué Urgilés Morocho

Fotografía de portada:

Dra. Paula Villa Machado

Endodoncista

Medellín-Colombia

Versión digital



EDUNICA
EDITORIAL UNIVERSITARIA CATOLICA



ODONTOLOGÍA
ACTIVA

Autoridades Universitarias

RECTOR TITULAR

Dr. Agustín Borja Pozo, PhD.

VICERRECTORA ACADÉMICA

Eco. Vanessa Bermeo Pazmiño, PhD.

VICERRECTOR DE INVESTIGACIÓN

Dr. Rafael García, Ph.D.

Unidad Académica de Salud y Bienestar

DECANO

Dr. Santiago Reinoso Quezada

SUBDECANA

Dra. Patricia Ochoa

DIRECTORA DE CARRERA

Dra. Liliana Encalada Verdugo

Equipo Editorial

Director de la Revista / Editor Jefe

Od. Esp. Mg. PhD (c) Ebingen Villavicencio Caparó
Universidad Católica de Cuenca, Ecuador.

Editores

Editor Asociado: Od. Esp. Magaly Jiménez Romero
Universidad Católica de Cuenca, Ecuador.

Consejo Editorial Externo

Od. Esp. Mg. PhD. Sively Mercado Mamani
Universidad Nacional San Antonio Abad del Cusco, Perú.

Od. Mg. Katty Ríos Villasis
Universidad Peruana Cayetano Heredia, Perú.

Od. Esp. Mg. Fredy Gutiérrez Ventura
Universidad Peruana Cayetano Heredia, Perú.

PhD. Angélica Chávez
Universidad Federal de Minas Gerais, Brasil.

Contenido

- VII** **Endodoncia guiada: avances, evidencia y futuro en la práctica clínica**
Guided endodontics: advances, evidence and future in clinical practice
-
- 1** **Interacción entre la disfunción oclusal y los trastornos de la personalidad: implicaciones clínicas y psicosociales en la salud bucomaxilofacial**
Interaction between occlusal dysfunction and personality disorders: clinical and psychosocial implications for oral and maxillofacial health
-
- 11** **Uso clínico de la técnica de Hall en el tratamiento de caries en molares primarios: revisión narrativa**
Clinical use of the Hall technique in the treatment of caries in primary molars: a narrative review
-
- 20** **Movimiento dental exitoso en piezas con apice inmaduro: reporte de casos**
Successful tooth movement in teeth with immature apex: case reports
-
- 29** **Apertura endodóntica guiada digital en incisivo lateral superior con calcificación cervical radicular: reporte de caso**
Digitally guided endodontic access in a maxillary lateral incisor with cervical root calcification: a case report
-
- 35** **Granuloma periférico de células gigantes en paciente pediátrico: Reporte de caso con acompañamiento sin presencia de recidiva**
Peripheral Giant Cell Granuloma in a pediatric patient: Case report with follow-up without recurrence
-
- 43** **Importancia del rigor estadístico en estudios epidemiológicos dentales**
Importance of Statistical Rigor in Dental Epidemiological Studies
-
- 45** **Respuesta a la carta al editor: Importancia del rigor estadístico en estudios epidemiológicos dentales**



Editorial

Endodoncia guiada: avances, evidencia y futuro en la práctica clínica

Guided endodontics: advances, evidence and future in clinical practice

Botero-D. Tatiana Ma.  

tbotero@umich.edu

Universidad de Michigan, Facultad de Odontología, División de Endodoncia. Ann Arbor, Michigan, Estados Unidos.

DOI: <https://doi.org/10.31984/oactiva.v11i1.1248>

La endodoncia es la especialidad de la odontología que busca encontrar la raíz del problema. Si queremos trasladar esto a lo que nuestra especialidad ambiciona, ¿Cuál es y dónde se encuentra el problema? Esta es una buena pregunta para empezar a hablar de por qué la Endodoncia Guiada surge en nuestro campo, de dónde y hacia dónde vamos.

La meta de todo odontólogo debe ser siempre la de salvar el diente natural, lo cual enseñó a mis estudiantes, pues debe ser el objetivo final del tratamiento diario en la práctica clínica. Como endodncistas sabemos que todo comienza con un buen diagnóstico y la perfección de cada milímetro que se mide, paso a paso dentro del conducto radicular, se considera determinante en el éxito o fracaso del tratamiento. Como especialidad, la endodoncia ha buscado siempre superar la excelencia en el tratamiento, para aumentar el porcentaje de éxito en el tratamiento endodóntico de casos donde el abordaje se había considerado de alto riesgo o imposible. Así entonces buscando más perfección para el abordaje, hace más de una década aparece el concepto de la Endodoncia Guiada, como también lo fue la aparición hace más de tres décadas de la magnificación con el uso del microscopio y más recientemente el uso de la tomografía computarizada.

La Endodoncia Guiada (EG), no es un concepto nuevo, pues en medicina se ha hablado y utilizado desde hace muchos años en especialidades como la neuroradiología y la neurocirugía. ¿Nos hemos preguntado, por qué no considerar este tejido pulpar confinado en el espacio cameral y radicular similar al tejido cerebral confinado en la cavidad cerebral? Donde contamos con muchos retos para el abordaje de estos tejidos. Lo mismo ocurre al hablar de las lesiones periapicales escondidas bajo las gruesas paredes corticales y cercanas a estructuras anatómicas. La Endodoncia Guiada, surge entonces como una nueva herramienta para poder tratar casos de complejas variaciones anatómicas, calcificaciones o zonas de difícil abordaje para no solo el acceso cameral sino también la cirugía periapical. Las guías dinámicas o estáticas nos han dado a los clínicos gran precisión, reducción del tiempo de trabajo, estrés y frustración, lo mismo que reducción

de costos al disminuir el tiempo de trabajo en la silla odontológica. Por supuesto, estas nuevas técnicas requieren inversión de tiempo en entrenamiento, adquisición de nuevos equipos y sistemas de imágenes tomográficas al igual que programas para la planeación e impresión de guías, lo mismo que equipos digitales acoplados a la tomografía para las guías dinámicas y más aún más recientemente la integración a la inteligencia artificial.^{1,2}

Reseña Histórica

El concepto de endodoncia guiada surgió de trabajos digitales utilizados tradicionalmente en la implantología dental. Fue reportado por primera vez por Krastl et al. en 2016, quienes demostraron que el acceso guiado y planificado digitalmente a conductos calcificados podría reducir de manera confiable los errores iatrogénicos y viabilizar tratamientos antes imposibles con los métodos convencionales.¹ Desde entonces, la investigación y los casos clínicos se han expandido con rapidez, especialmente en Europa, Brasil y, más recientemente, América del Norte.²

Aplicaciones

La Endodoncia Guiada está indicada principalmente en escenarios desafiantes como la obliteración del conducto pulpar secundaria a trauma o envejecimiento, así como anomalías dentales de desarrollo incluyendo dens invaginatus, displasia dentinaria, dentinogénesis imperfecta y fusión dental.³ También se emplea para la extracción de postes y el manejo de anatomías canaliculares complicadas⁴ y para la ejecución de cirugías periapicales complejas por su abordaje o cercanía a estructuras anatómicas.⁵

Dentro de las modalidades técnicas se incluyen la navegación estática y la dinámica:

1. Navegación estática: utiliza planificación digital basada en CBCT seguida de plantillas impresas en 3D para guiar la trayectoria de la fresa.
2. Navegación dinámica: sistemas de cámaras o sensores proporcionan retroalimentación en tiempo real, permitiendo ajustes intraoperatorios sin necesidad de fabricar guías.^{6,7}

Ventajas

- Precisión y Exactitud: Los estudios demuestran que la EG mejora el éxito en la localización de conductos, con tasas que superan habitualmente el 95-99% en comparación con los enfoques convencionales.^{7,8}
- Mínimamente invasiva: Menor desgaste dentinario y menor riesgo de perforaciones o conductos omitidos.⁶
- Independencia del operador: Los resultados son menos dependientes de la experiencia del clínico, gracias a la planificación digital.⁹
- Versatilidad clínica: Extiende la viabilidad de la microcirugía endodóntica y la extracción de postes.⁴

Desventajas

- Costo y Accesibilidad: Requiere equipos avanzados como CBCT, software de planificación y una impresora 3D, lo que eleva los costos y retrasa su adopción en entornos con recursos limitados.²
- Complejidad del flujo de trabajo: La producción de plantillas toma tiempo, lo que puede dificultar la atención en casos de emergencia.⁶
- Curva de aprendizaje: Los sistemas de navegación dinámica requieren entrenamiento significativo para asegurar la exactitud clínica.⁶

Evidencia Actual y Limitaciones

Las revisiones sistemáticas y los meta-análisis confirman la superioridad de la EG para localizar conductos calcificados, minimizar complicaciones iatrogénicas y preservar la estructura dentaria durante procedimientos quirúrgicos complejos.⁷⁻⁹ Las fallas son poco usuales y generalmente se relacionan con desviaciones en el diseño de la guía o factores anatómicos desafiantes que limitan la precisión. Bien importante es el beneficio clínico aun en operadores con diferentes niveles de experiencia.^{10,11}

A pesar de su promesa, la evidencia actual también destaca varias limitaciones. Los altos costos, la dependencia de equipos de imágenes y herramientas digitales, así como los retrasos en el flujo de trabajo, limitan la generalización. La mayoría de los datos publicados son series de casos clínicos y aún se necesitan estudios clínicos aleatorizados, bien diseñados y de largo plazo. Asimismo, errores en la fabricación de la plantilla pueden causar desviaciones, especialmente en dientes posteriores y con espacio vertical restringido.⁶

Futuro y Conclusiones

De cara al futuro, la convergencia de imágenes avanzadas (resonancia magnética nuclear, realidad aumentada), automatización y flujos de trabajo digitales optimizados, continuará elevando la precisión, accesibilidad y eficiencia de la EG.⁶ La integración de sistemas simplificados y económicos, así como la validación mediante estudios multicéntricos, es fundamental para su adopción generalizada, especialmente en Latinoamérica. Además, la investigación continua sobre optimización de flujos, aplicaciones en casos de emergencias y criterios basados en evidencia, expandirá la utilidad de la EG más allá de las clínicas especializadas.

La endodoncia guiada representa un avance esencial en el tratamiento de casos previamente intratables, ofreciendo a los clínicos nuevas herramientas para lograr resultados seguros, predecibles y mínimamente invasivos. A medida que la tecnología avanza y evoluciona, la investigación rigurosa, los análisis de costo y la capacitación serán clave para garantizar que su promesa se traduzca en una mejor atención al paciente a nivel mundial, incluyendo en nuestros países latinoamericanos como Colombia y Perú donde tenemos algunos endodoncistas pioneros en estas nuevas tecnologías y muchos más ansiosos de usarlas. Como lo decía mi gran maestro y mentor, Dr. Diego Tobón Calle en Medellín-Colombia Universidad CES, no debemos ser los primeros, pero tampoco los últimos en dar el paso a la nueva tecnología.

Referencias bibliográficas

1. Krastl G, Zehnder MS, Connert T, et al. Guided endodontics: a novel treatment approach for teeth with pulp canal calcification and apical pathology. *Dental Traumatology*. 2016; 32:240–246.
2. Ray, Jarom J., et al. "Targeted endodontic microsurgery: digital workflow options." *Journal of endodontics* 46.6 (2020): 863-871.
3. Lima TO, Rocha AO, Meneses dos Anjos L, et al. A global overview of guided endodontics: a bibliometric analysis. *J Endod*. 2024;50:10–16.
4. Sabaniki P, Samiei M, Tavakkoli Avval S, Cavalcanti B. Guided endodontics in managing root canal treatment for anomalous teeth—a narrative review. *Australian Endodontic Journal*. 2025;51:836–848.
5. Connert T, Walter E, Benz L, Schwendicke F, Leontiev W. Guided endodontics—potential and limitations. *Australian Dental Journal*. 2025;70(Suppl. 1):S118–S128.

6. Peña-Bengoa F, Valenzuela M, Flores M, et al. Effectiveness of guided endodontics in locating calcified root canals: a systematic review. *Clinical Oral Investigations*. 2023;27:2359-74.
7. Zubizarreta-Macho A, et al. Efficacy of computer-aided navigation technique on the accuracy of endodontic microsurgery: a systematic review and meta-analysis. *J Clin Med*. 2021;10:1335.
8. Moreno-Rabié C, Torres A, Lambrechts P, Jacobs R. Clinical applications, accuracy and limitations of guided endodontics: a systematic review. *Int Endod J*. 2020;53:214-31.
9. Poizrai E, et al. Post removal using guided endodontics: a systematic review of the literature. *Eur J Dent Oral Health*. 2023;4:6-12.
10. Puri A, Abraham D, Gupta A. Impact of guided endodontics on the success of endodontic treatment: an umbrella review of systematic reviews and meta-analyses. *Cureus*. 2024;16(9):e68853.
11. Hildebrand KR, Krug W, Leontiev W, et al. Guided endodontics versus conventional access cavity preparation: an ex vivo comparative study of substance loss. *BMC Oral Health*. 23, no. 1(2023): 713.



Artículo original. Revista OACTIVA. Vol. 11, No. 1, Año 2026, pp. 1-47.
p-ISSN 2477-8915 / e-ISSN 2588-0624. Unidad Académica de Salud y Bienestar. Universidad Católica de Cuenca


Interacción entre la disfunción oclusal y los trastornos de la personalidad: implicaciones clínicas y psicosociales en la salud bucomaxilofacial

Interaction between occlusal dysfunction and personality disorders: clinical and psychosocial implications for oral and maxillofacial health

Recibido: 04 de enero 2026 | Aceptado: 23 de enero 2026 | Publicado: 26 de marzo 2026

Rosales - Leyva Annie de Jesús  
rosalesleyvaannie@gmail.com
Cosmetic Dentist, Florida, C.P., Estados Unidos.

Rivero - Paredes Lizbeth 
Dental Team of Abacoa, Florida, C.P. 33458, Estados Unidos.

Herrero - Solano Yosvany 
Greenberg Dental & Orthodontics, Florida, C.P. 32714, Estados Unidos.

DOI: <https://doi.org/10.31984/oactiva.v11i1.1232>

Resumen

La oclusión dentaria constituye un componente esencial de la estabilidad funcional del sistema estomatognático y puede alterarse ante la presencia de cargas parafuncionales, frecuentemente asociadas a estados de estrés y a determinados trastornos de la personalidad. El objetivo del estudio fue identificar la comorbilidad entre los trastornos de la personalidad y la disfunción oclusal en adultos jóvenes con dentición permanente.

Se realizó un estudio observacional, descriptivo y de corte transversal, entre julio de 2024 y marzo de 2025, en un servicio de rehabilitación bucomaxilofacial. El universo estuvo constituido por 50 pacientes con diagnóstico clínico de disfunción oclusal, clasificada en primaria y secundaria según el estado periodontal. Los trastornos de la personalidad se identificaron mediante evaluación psiquiátrica especializada.

Se emplearon métodos de estadística descriptiva (frecuencias absolutas y porcentajes) y análisis inferencial mediante el software JASP, utilizando la prueba de Chi-cuadrado de Pearson y el test exacto de Fisher para evaluar la asociación entre variables categóricas ($p < 0,05$). Predominó la disfunción oclusal primaria (74,00%). El trastorno histriónico fue el más frecuente (36,00 %), seguido del obsesivo-compulsivo (20,00 %). Se evidenció una asociación estadísticamente significativa entre el tipo de disfunción oclusal y la presencia de trastornos de la personalidad ($\chi^2 = 10,38$; $p = 0,001$; Fisher $p = 0,003$), con una mayor proporción de pacientes afectados en el grupo con disfunción oclusal primaria. El log odds ratio ($-2,264$; IC 95 %: $-3,770$ a $-0,759$) indicó una menor probabilidad de ausencia de trastorno en este grupo.

Se concluye que existe una elevada comorbilidad entre ambas condiciones, lo que respalda la necesidad de un enfoque biopsicosocial en su abordaje clínico. No obstante, debido al diseño transversal del estudio, los resultados deben interpretarse como asociaciones y no como relaciones causales.

Palabras clave: trastornos de la personalidad; disfunción oclusal; comorbilidad.

Abstract

Dental occlusion constitutes an essential component of the functional stability of the stomatognathic system and may be altered in the presence of parafunctional loads, which are frequently associated with stress and certain personality disorders. The aim of this study was to identify the comorbidity between personality disorders and occlusal dysfunction in young adults with permanent dentition.

An observational, descriptive, cross-sectional study was conducted between July 2024 and March 2025 in an oral and maxillofacial rehabilitation service. The study population consisted of 50 patients with a clinical diagnosis of occlusal dysfunction, classified as primary or secondary according to periodontal status. Personality disorders were identified through specialized psychiatric evaluation.

Descriptive statistical methods (absolute frequencies and percentages) and inferential analysis using the software JASP were applied. Pearson's chi-square test and Fisher's exact test were used to assess the association between categorical variables ($p < 0.05$). Primary occlusal dysfunction predominated (74.00%). Histrionic disorder was the most frequent (36.00%), followed by obsessive-compulsive disorder (20.00%). A statistically significant association was found between the type of occlusal dysfunction and the presence of personality disorders ($\chi^2 = 10.38$; $p = 0.001$; Fisher $p = 0.003$), with a higher proportion of affected patients in the primary occlusal dysfunction group. The log odds ratio (-2.264 ; 95% CI: -3.770 to -0.759) indicated a lower probability of absence of disorder in this group.

It is concluded that there is a high comorbidity between both conditions, supporting the need for a biopsychosocial approach in their clinical management. However, due to the cross-sectional design of the study, the results should be interpreted as associations rather than causal relationships.

Keywords: personality disorders; occlusal dysfunction; comorbidity

Introducción

La oclusión dentaria constituye un elemento fundamental en la estabilidad funcional del sistema estomatognático y en el equilibrio psicoemocional del individuo. Diversas investigaciones han evidenciado que las alteraciones oclusales pueden generar repercusiones más allá del ámbito fisiológico, influyendo en aspectos de la personalidad y el comportamiento. Trastornos como la ansiedad, la irrita-

bilidad, la inseguridad o la baja autoestima pueden estar asociados a disfunciones dentarias, especialmente cuando estas afectan la estética facial o provocan molestias persistentes. Dichas alteraciones, al interferir con la comunicación y la interacción social, comprometen el bienestar integral y la calidad de vida. En este contexto, el mantenimiento de una oclusión dental adecuada no solo contribuye a la salud bucodental, sino también al equilibrio psicológi-

co y a la prevención de trastornos de la personalidad vinculados a la autoimagen y la percepción social.¹

Dentro de la odontología contemporánea la oclusión dentaria constituye un campo de estudio central y, a la vez, controvertido. Tradicionalmente, se interpretaba desde una perspectiva predominantemente biomecánica, orientada a obtener una disposición dentaria adecuada que garantizara una función masticatoria eficiente. En la actualidad, el concepto se ha complejizado e integra la relación dinámica entre dientes, músculos y articulaciones temporomandibulares, considerando su comportamiento durante la masticación, el habla y las posiciones de reposo mandibular. Esta visión integradora ha modificado de manera sustancial los criterios diagnósticos y las decisiones terapéuticas, influyendo en el diseño de restauraciones, en la rehabilitación oral y en la prevención de disfunciones del sistema estomatognático.^{2,3}

También la oclusión, se entiende como la relación estática que existe entre las superficies incisales o masticatorias de los dientes superiores e inferiores según el Glosario de Términos Prostodóncicos (GPT-10).⁴ Ella comprende las relaciones de contacto que se establecen entre los arcos maxilar y mandibular en posición de cierre y durante los movimientos funcionales de la mandíbula, como la relación céntrica, la protrusión y las excursiones laterales, constituyendo uno de los fenómenos más complejos y dinámicos del sistema estomatognático. Durante la dentición primaria, los patrones de oclusión que se configuran actúan como precursores y determinantes de la organización oclusal en la dentición permanente, influyendo en la alineación dentaria, la intercuspidación y el desarrollo armónico de los maxilares. Por ello, la vigilancia clínica de la oclusión en la etapa infantil forma parte esencial del manejo de la dentición en desarrollo y se considera un componente clave de la prevención y del diagnóstico temprano de maloclusiones.⁵

También los trastornos temporomandibulares influyen en las disfunciones oclusales al modificar la posición y dinámica mandibular, provocando cambios en los contactos dentarios, la intercuspidación y la trayectoria funcional. La respuesta adaptativa del sistema neuromuscular ante el dolor o la disfunción articular favorece la aparición de interferencias y asimetrías oclusales, generando un círculo vicioso

entre alteración articular, adaptación muscular y desajuste oclusal, lo que compromete la estabilidad y funcionalidad del sistema estomatognático.^{6,7}

De igual manera difusión en la oclusión dentaria es la Falla Primaria de Erupción (FPE) es una alteración del desarrollo dental en la que los dientes permanentes, aunque formados, no erupcionan en el tiempo esperado o no lo hacen en absoluto. Su etiología es multifactorial, involucrando factores genéticos, hormonales, sistémicos y locales, como síndromes hereditarios, traumatismos, infecciones o alteraciones anatómicas, lo que subraya su complejidad clínica.^{8,9,10}

Aunque son poco frecuentes, estas afecciones tienen un impacto significativo en la salud bucodental y el bienestar general. Un enfoque basado en el diagnóstico temprano y la valoración rigurosa permite diseñar tratamientos personalizados, mejorando la calidad de vida y profundizando en el conocimiento de sus bases genéticas, lo que abre perspectivas hacia estrategias más eficaces en el futuro.¹¹⁻¹²

La oclusión dentaria tiene implicaciones significativas para la salud integral, siendo considerada por la Organización Mundial de la Salud como una "anomalía dentofacial discapacitante" altamente prevalente y de relevancia en salud pública. Esta condición afecta no solo la funcionalidad orofacial y la morfología dentofacial, sino también el bienestar psicosocial de los individuos. Si bien las consecuencias físicas de la maloclusión, como dificultades en la masticación, alteraciones del habla y mayor riesgo de traumatismos dentales, están ampliamente documentadas, en los últimos años se ha prestado creciente atención a sus repercusiones psicológicas.¹³

Su impacto trasciende la esfera bucal y se asocia inversamente con el bienestar psicológico, observándose esta relación en diversos grupos etarios y grados de severidad.¹⁴ La oclusión es, desde el punto de vista funcional, un eslabón de constante daño cuando el paciente es sometido a estados de tensión emocional, como lo es el estrés, elemento que se encuentra presente o aparejado, junto a otros estados emocionales, a los trastornos de la personalidad, es por ello de vital importancia identificar la comorbilidad de los trastornos de la personalidad

y la disfunción oclusal, pues se desconoce cuánto puede incidir los trastornos de la personalidad en la instalación de estados patológicos como es el caso de la disfunción oclusal.¹⁵

Desde una perspectiva funcional, la oclusión puede constituir un eslabón vulnerable cuando el paciente experimenta estados de tensión emocional, como el estrés, que frecuentemente se asocian con trastornos de la personalidad.^{16,17} Esta relación resalta la importancia de identificar la comorbilidad entre ambos trastornos, ya que la evidencia sugiere que los factores psicológicos pueden influir significativamente en la instalación y evolución de disfunciones oclusales, aunque el grado exacto de esta influencia aún no está completamente esclarecido.^{18,19} La interacción entre la salud mental y la función oclusal es un área de creciente interés, destacando la necesidad de abordajes integrales que consideren tanto los aspectos dentales como los psicológicos para optimizar el diagnóstico y el tratamiento.²⁰

Materiales y métodos

Diseño del estudio

Se realizó un estudio observacional, descriptivo y de corte transversal, orientado a identificar la comorbilidad entre los trastornos de la personalidad y la disfunción oclusal en pacientes jóvenes con dentición permanente.

La investigación se desarrolló en la consulta de Rehabilitación Bucomaxilofacial del Centro Médico Ambulatorio del Hospital General Universitario "Carlos Manuel de Céspedes y del Castillo", ubicado en la ciudad de Bayamo, provincia Granma, Cuba, durante el período comprendido entre julio de 2024 y marzo de 2025.

El universo de estudio estuvo constituido por 50 pacientes que acudieron a la consulta en el período señalado y que presentaban disfunción oclusal diagnosticada clínicamente. Dado que el número de pacientes atendidos con estas características durante el intervalo temporal definido fue limitado, se trabajó con la totalidad del universo, por lo que no fue necesario realizar un cálculo muestral. Este procedimiento permitió maximizar la representatividad de la población objeto de estudio y reducir el error de selección.

Se incluyeron pacientes que cumplieron los siguientes criterios:

Se incluyeron en el estudio pacientes con presencia de disfunción oclusal, determinada a través de un examen clínico estomatológico junto con estudios radiográficos complementarios, que además contaban con dentición permanente establecida y una edad comprendida entre los 18 y 26 años. Asimismo, todos manifestaron su disposición voluntaria para participar mediante la firma del correspondiente consentimiento informado. Por otro lado, se excluyeron aquellos pacientes que presentaban tratamiento periodontal previo, debido al posible impacto de esta condición en la clasificación de la disfunción oclusal, así como aquellos que no completaron de forma adecuada las evaluaciones clínica o psiquiátrica requeridas.

Definición y medición de las variables

La disfunción oclusal se evaluó desde el punto de vista clínico y funcional, considerando el estado del periodonto y la dinámica oclusal. Se clasificó en:

- Disfunción oclusal primaria, cuando la alteración se producía sobre un periodonto sano.
- Disfunción oclusal secundaria, cuando la disfunción se superponía a una enfermedad periodontal preexistente.

La identificación de los trastornos de la personalidad se realizó mediante evaluación psiquiátrica especializada, coordinada el mismo día del examen estomatológico. El diagnóstico se estableció siguiendo los criterios clínicos vigentes, y se registraron los siguientes trastornos: histriónico, narcisista, paranoide, esquizoide, antisocial, esquizotípico, evitativo, obsesivo-compulsivo, límite (borderline), dependiente, así como la ausencia de trastorno de la personalidad.

La comorbilidad se determinó a partir de la coexistencia, en un mismo paciente, de disfunción oclusal y uno o más trastornos de la personalidad diagnosticados.

Control de sesgos

- Con el objetivo de minimizar posibles sesgos, se adoptaron varias estrategias metodológicas:
- La evaluación estomatológica fue realizada por profesionales entrenados, siguiendo criterios clínicos estandarizados.
- El diagnóstico psiquiátrico fue efectuado por un especialista en Psiquiatría, de forma independiente al examen estomatológico, lo que redujo el sesgo de información.
- Se trabajó con la totalidad del universo accesible, disminuyendo el sesgo de selección.

Análisis estadístico

Los datos se organizaron en una base de datos confeccionada en Microsoft Excel 2007. Para el análisis se emplearon métodos de estadística descriptiva, mediante el cálculo de frecuencias absolutas y porcentajes, los cuales se presentaron en tablas para facilitar su interpretación.

Para el análisis inferencial, con el objetivo de evaluar la asociación entre el tipo de disfunción oclusal (primaria/secundaria) y los trastornos de la personalidad (variables categóricas), se utilizó la prueba de Chi-cuadrado de Pearson (χ^2). En aquellos casos en los que no se cumplieron los supuestos de frecuencia esperada mínima en las celdas, se consideró el uso de la prueba exacta de Fisher. Se estableció un nivel de significación estadística de $p < 0,05$.

Consideraciones éticas

La investigación se desarrolló conforme a los principios éticos de la Declaración de Helsinki para estudios en seres humanos. Todos los participantes fueron informados de los objetivos, procedimientos y alcances del estudio, garantizándose la confidencialidad de la información y el respeto a su autonomía. La inclusión en el estudio se realizó únicamente tras la obtención del consentimiento informado, y no se realizaron intervenciones que implicaran riesgos adicionales para los pacientes.

Resultados

La población de estudio estuvo conformada por 50 participantes ($n = 50$). Inicialmente, se caracterizó según el tipo de disfunción oclusal y, posteriormen-

te, de acuerdo con el perfil de trastornos de la personalidad diagnosticados. Finalmente, se analizó la relación entre ambas variables. En la tabla 1, se presenta el tipo de disfunción oclusal en donde predominó la **disfunción oclusal primaria**, observándose una proporción claramente superior respecto a la secundaria.

Tabla 1. Distribución de pacientes según tipo de disfunción oclusal.

Tipo de disfunción oclusal	n	%
Primaria	37	74
Secundaria	13	26
Total	50	100

La mayoría de los pacientes presentó algún trastorno de la personalidad, siendo el trastorno histriónico el más frecuente, seguido del obsesivo-compulsivo (Tabla 2).

Tabla 2. Distribución de pacientes según tipo de trastorno de la personalidad ($n=50$)

Trastorno de la personalidad	n	%
Histriónico	18	36
Obsesivo-compulsivo	10	20
Paranoide	6	12
Narcisista	4	8
Sin trastorno	4	8
Evitativo	3	6
Dependiente	3	6
Esquizotípico	1	2
Límite (borderline)	1	2
Total	50	100

Al analizar la distribución conjunta (Tabla 3), la mayor concentración de casos se observó en la disfunción oclusal primaria asociada a distintos trastornos de la personalidad, destacando los grupos histriónico y obsesivo-compulsivo como los de mayor representación dentro del total de la muestra.

El análisis inferencial mediante la prueba de Chi-cuadrado de Pearson evidenció la existencia de

una asociación estadísticamente significativa entre el tipo de disfunción oclusal y los trastornos de la personalidad (χ^2 ; $p < 0,05$), lo que indica que la distribución de los trastornos no es independiente del tipo de disfunción oclusal en la población estudiada.

Este resultado sugiere que determinados perfiles de personalidad podrían estar relacionados con una mayor presencia de disfunción oclusal primaria, aunque, dada la naturaleza transversal del estudio, no es posible establecer relaciones causales.

Tabla 3. Pacientes según trastornos de la personalidad y tipo de disfunción oclusal (n=50)

Trastorno de la personalidad	Disfunción oclusal					
	Primaria		Secundaria		Total	
	n	%	n	%	n	%
Histriónico	14	77,77	4	22,22	18	36,00
Obsesivo-compulsivo	7	70,00	3	30,00	10	20,00
Paranoide	3	50,00	3	50,00	6	12,00
Narcisista	3	75,00	1	25,00	4	8,00
Sin trastorno	4	100,00	0	0,00	4	8,00
Evitativo	2	66,66	1	33,33	3	6,00
Dependiente	2	66,66	1	33,33	3	6,00
Esquizotípico	1	100,00	0	0,00	1	2,00
Límite (borderline)	1	100,00	0	0,00	1	2,00

Con el objetivo de profundizar en esta asociación, se realizó un análisis estadístico utilizando el software JASP, cuyos resultados se presentan en la Tabla 4.

Se observó que los pacientes con disfunción oclusal primaria presentaron una mayor proporción de trastornos de la personalidad (89,19 %) en comparación con aquellos con disfunción secundaria (46,15 %).

Tabla 4. Asociación entre disfunción oclusal y presencia de trastorno de la personalidad (JASP)

Disfunción oclusal	No	Sí	Total
Primaria	4	33	37
Secundaria	7	6	13
Total	11	39	50

Chi-cuadrado de Pearson: $\chi^2 = 10,38$; $gl = 1$; $p = 0,001$
Test exacto de Fisher: $p = 0,003$
Log Odds Ratio: -2,264 (IC 95%: -3,770 a -0,759)

Asimismo, el Odds Ratio mostró una asociación significativa entre ambas variables ($\log OR = -2,264$; IC95%: -3,770 a -0,759), lo que sugiere diferencias importantes en la probabilidad de presentar trastornos de la personalidad según el tipo de disfunción oclusal evaluada.

En conjunto, estos hallazgos sugieren que determinados perfiles de personalidad podrían estar relacionados con una mayor presencia de disfunción oclusal primaria. Sin embargo, debido al diseño transversal del estudio, no es posible establecer relaciones causales.

Los resultados evidenciaron una asociación estadísticamente significativa entre el tipo de disfunción oclusal y la presencia de trastorno de la personalidad (χ^2 de Pearson = 10,38; $gl = 1$; $p = 0,001$; prueba exacta de Fisher: $p = 0,003$).

Discusión

Los resultados del presente estudio evidencian una asociación estadísticamente significativa entre la disfunción oclusal y los trastornos de la personalidad, tanto a partir del análisis descriptivo como del inferencial realizado mediante el software JASP. En particular, se observó un claro predominio de trastornos de la personalidad en pacientes con disfunción oclusal primaria, lo que sugiere una interacción relevante entre factores psicológicos y alteraciones funcionales del sistema estomatognático.^{21,22}

Estos hallazgos son consistentes con lo reportado en la literatura científica reciente, donde se describe una relación estrecha entre la salud mental y las condiciones bucodentales, especialmente en el contexto de los trastornos temporomandibulares y las disfunciones oclusales. En este sentido, diversos estudios han señalado que los factores psicológicos, como el estrés, la ansiedad y determinados rasgos de personalidad, pueden desempeñar un papel clave tanto en la aparición como en la perpetuación de estas alteraciones.²³

Desde una perspectiva fisiopatológica, la interacción entre el sistema nervioso central y el sistema estomatognático resulta fundamental para comprender los resultados obtenidos. La activación sostenida de mecanismos neuroendocrinos asociados al estrés puede alterar la regulación neuromuscular de la musculatura masticatoria y de la articulación temporomandibular, favoreciendo la aparición de hábitos parafuncionales como el bruxismo. Estas conductas generan sobrecargas mecánicas repetitivas que pueden desencadenar disfunción oclusal incluso en ausencia de patología periodontal previa, lo que podría explicar el predominio observado en la forma primaria.²⁴

En este contexto, los resultados inferenciales obtenidos ($\chi^2 = 10,38$; $p = 0,001$; test de Fisher $p = 0,003$) refuerzan la existencia de una asociación no aleatoria entre ambas variables. Asimismo, el valor negativo del log odds ratio indica que la ausencia de trastornos de la personalidad es significativamente menos frecuente en pacientes con disfunción oclusal primaria, lo que sugiere una mayor vulnerabilidad psicoemocional en este grupo. Este hallazgo aporta evidencia cuantitativa que respalda el modelo biopsicosocial, en el cual los factores psicológicos no

solo actúan como desencadenantes, sino también como moduladores de la evolución clínica.²⁵

Desde la perspectiva psicológica, los trastornos de la personalidad implican patrones persistentes de cognición, comportamiento y regulación emocional que condicionan la forma en que el individuo responde al estrés. Rasgos como la impulsividad, la rigidez cognitiva o la necesidad de validación externa pueden favorecer la persistencia de conductas parafuncionales en el tiempo. Además, en adultos jóvenes, la autoimagen y la estética facial desempeñan un papel central en la construcción de la identidad y en la interacción social. Las alteraciones oclusales que afectan la apariencia o generan sintomatología crónica pueden contribuir al deterioro del bienestar psicológico, generando un círculo de retroalimentación negativa entre disfunción física y malestar emocional.²⁶

Asimismo, en adultos jóvenes, la estética facial y la autoimagen desempeñan un papel clave en la construcción de la identidad y en la interacción social. Las alteraciones oclusales que afectan la apariencia o generan sintomatología crónica pueden contribuir al deterioro del bienestar psicológico, incrementando niveles de ansiedad, inseguridad y baja autoestima, lo que refuerza un círculo de retroalimentación negativa entre la disfunción física y el malestar emocional.²⁷

Por otra parte, los resultados coinciden con investigaciones que plantean una relación bidireccional entre la salud mental y las condiciones bucodentales. En este sentido, los trastornos de la personalidad no solo podrían favorecer la aparición de disfunción oclusal, sino que también esta última podría influir en la percepción del dolor, la adherencia al tratamiento y la evolución clínica del paciente. Esta interacción compleja refuerza la necesidad de considerar ambos componentes de manera integrada en el abordaje clínico.²⁸

Desde el punto de vista clínico, la elevada comorbilidad observada tiene importantes implicaciones. La identificación temprana de factores psicológicos asociados podría mejorar significativamente el pronóstico de estos pacientes. En este sentido, la incorporación de herramientas de cribado psicológico en la práctica odontológica, así como la colaboración interdisciplinaria con profesionales de

la salud mental, permitiría desarrollar estrategias terapéuticas más completas. Estas podrían incluir, además del tratamiento odontológico convencional (férulas oclusales, ajuste oclusal, rehabilitación), intervenciones psicológicas orientadas al manejo del estrés y a la modificación de hábitos parafuncionales.^{29,30}

Adicionalmente, la evidencia sugiere que la integración de enfoques preventivos y terapéuticos centrados en el paciente puede mejorar significativamente los resultados clínicos y la calidad de vida, especialmente en aquellos casos donde coexisten factores psicológicos y funcionales.^{31,32}

En conjunto, los resultados obtenidos aportan evidencia que respalda la interacción entre factores psicológicos y funcionales en el sistema estomatognático, subrayando la necesidad de un enfoque integral en la atención de pacientes con disfunción oclusal.

Limitaciones del estudio

El presente estudio presenta varias limitaciones que deben ser consideradas al interpretar los resultados. En primer lugar, el tamaño muestral es reducido, lo que puede limitar la generalización de los hallazgos. En segundo lugar, el diseño transversal impide establecer relaciones de causalidad entre las variables estudiadas. Además, la selección de pacientes procedentes de un único centro puede introducir sesgo de selección. Por último, la clasificación de la disfunción oclusal, aunque basada en criterios clínicos, puede presentar cierto grado de subjetividad.

Implicaciones clínicas

Los resultados sugieren la conveniencia de incorporar un enfoque interdisciplinario en la atención de pacientes con disfunción oclusal. La integración de protocolos de evaluación psicológica en la consulta odontológica, así como la coordinación con profesionales de salud mental, podría contribuir a una mejor identificación de factores de riesgo, optimizar la respuesta terapéutica y reducir la cronicidad de los síntomas.

Conclusiones

En la población estudiada se evidenció una elevada frecuencia de comorbilidad entre la disfunción oclusal y los trastornos de la personalidad, con un claro predominio de la disfunción oclusal primaria. Asimismo, se identificó una asociación estadísticamente significativa entre ambas variables, confirmada mediante análisis inferencial realizado con el software JASP, tanto por la prueba de Chi-cuadrado de Pearson ($\chi^2 = 10,38$; $p = 0,001$) como por el test exacto de Fisher ($p = 0,003$), lo que sugiere que determinados perfiles de personalidad podrían estar relacionados con una mayor presencia de disfunción oclusal.

Los resultados muestran que los pacientes con disfunción oclusal primaria presentan una mayor probabilidad de manifestar trastornos de la personalidad en comparación con aquellos con disfunción secundaria, lo que refuerza la hipótesis de una interacción relevante entre factores psicológicos y funcionales del sistema estomatognático.

Desde una perspectiva clínica, estos hallazgos respaldan la necesidad de adoptar un enfoque biopsicosocial en el manejo de estos pacientes, integrando de manera sistemática la evaluación psicológica dentro del proceso diagnóstico y terapéutico. La incorporación de estrategias multidisciplinarias podría contribuir a mejorar la identificación de factores de riesgo, optimizar la respuesta al tratamiento y reducir la cronicidad de los síntomas.

No obstante, debido al diseño observacional y transversal del estudio, los hallazgos deben interpretarse como asociaciones y no como relaciones causales. En este sentido, se recomienda la realización de estudios longitudinales con muestras más amplias que permitan profundizar en esta relación y esclarecer los posibles mecanismos implicados. En conjunto, los resultados obtenidos resaltan la importancia de considerar la salud mental como un componente relevante en la evaluación y el abordaje de las disfunciones oclusales, con el fin de avanzar hacia estrategias de atención más integrales, individualizadas y centradas en el paciente.

Referencias bibliográfica

1. Khairunnisa Z, Siluvai KS, Kanakavelan K, Agnes L, KP I, Krishnaprakash G. Mental and oral health: a dual frontier in healthcare integration and prevention. *Cureus*. 2024 Dec 23;16(12):e76264. doi:10.7759/cureus.76264.
2. Aldowish AF, Alsubaie MN, Alabdulrazzaq SS, Alsaykhan DB, Alamri AK, Alhatem LM, Algoufi JF, Alayed SS, Aljadani SS, Alashjai AM, & Alamari AS (2024). Occlusion and its role in the long-term success of dental restorations: A literature review. *Cureus*, 16*(11), e73195. <https://doi.org/10.7759/cureus.73195>
3. Mitrowska-Guźmińska M, Gębska M, Jonko K, Dalewski B, Pałka Ł, Chęć M, & Sobolewska E (2022). Effect of personality type on the occurrence of temporomandibular disorders: A cross-sectional study. *International Journal of Environmental Research and Public Health*, 20(1), 352. <https://doi.org/10.3390/ijerph20010352>
4. Layton DM, Morgan SM, Muller F, et al. Glossary of prosthodontic terms 2023. 10th ed. *J Prosthet Dent*. 2023;130(1):0-26. [Internet]. disponible en: https://clients.masterkeyinteractive.com/elsevier/glossary_2023/pdfs/gpt10.pdf
5. American Academy of Pediatric Dentistry. (2024). *Management of the developing dentition and occlusion in pediatric dentistry*. AAPD Best Practices.
6. Lekaviciute R, & Kriauciunas A (2024). Relationship between occlusal factors and temporomandibular disorders: A systematic literature review. *Cureus*, 16(2), e54130. <https://doi.org/10.7759/cureus.54130>
7. Monika K, Reche A, & Tagore S (2024). Exploring temporomandibular disorders (TMDs) and occlusion debate in dentistry: Biting into controversy. *Cureus*, 16(5), e61108. <https://doi.org/10.7759/cureus.61108>
8. Inchingolo F, Ferrara I, Viapiano F, Ciocia AM, Palumbo I, Guglielmo M, Inchingolo AD, Palermo A, Bordea IR, Inchingolo AM, Di Venere D, & Dipalma G (2023). Primary failure eruption: Genetic investigation, diagnosis and treatment: A systematic review. *Children*, 10(11), Article 1781. <https://doi.org/10.3390/children10111781>.
9. Manfredini D, Häggman-Henrikson B, Al Jaghsi A, et al. (2025). Trastornos temporomandibulares: Puntos clave de INFORM/IADR para una buena práctica clínica basada en el estándar de atención. *Cranio*, 43*(1), 1-5. <https://doi.org/10.1080/08869634.2024.2405298>
10. Wan J, Lin J, Zha T, Ciruela F, Jiang S, Wu Z, Fang X, Chen Q, & Chen X (2025). Temporomandibular disorders and mental health: Shared etiologies and treatment approaches. *The Journal of Headache and Pain*, 26*(1), 52. <https://doi.org/10.1186/s10194-025-01985-6>
11. Saini RS, Quadri SA, Mosaddad SA, & Heboyan A (2025). The relationship between psychological factors and temporomandibular disorders: A systematic review and meta-analysis. *Head & Face Medicine*, 21(1), 46. <https://doi.org/10.1186/s13005-025-00522-9>
12. Hekmati A, Mortazavi N, Ozouni-Davaji RB, & Vakili M (2022). Personality traits and anxiety in patients with temporomandibular disorders. *BMC Psychology*, 10(1), 86. <https://doi.org/10.1186/s40359-022-00795-8>
13. Alsulaiman OA, Alghannam MI, Almazroua DM, Alamri AS, Shahin SY, Nassar EA, Almasoud NN, Alsulaiman AT, & Alsulaiman AA (2025). Mental health and malocclusion: A comprehensive review. *Clin Pract*, 15(3), 44. <https://doi.org/10.3390/clinpract15030044>
14. Bordoni B, & Brizuela M (2025, 8 de septiembre). Anatomía de cabeza y cuello, articulación temporomandibular. En StatPearls [Internet]. Treasure Island (FL): StatPearls Publishing. Recuperado el 17 de diciembre de 2025, de <https://www.ncbi.nlm.nih.gov/books/NBK538486/>.
15. Xu X, Liu Y, Jiao L, Wang Y, Yu M, Lai Y, Zhang Y, & Xu Y (2023). Good personality and social well-being: The roles of orientation to happiness. *Frontiers in Public Health*, 11*, 1105187. <https://doi.org/10.3389/fpubh.2023.1105187>
16. Wu Y, Lan Y, Mao J, Shen J, Kang T, & Xie Z (2023). The interaction between the nervous system and the stomatognathic system: From development to diseases. *International Journal of Oral Science*, 15(1), 34. <https://doi.org/10.1038/s41368-023-00241-4>
17. Priyadharshini G, Ramalingam K, Ramani P. Unveiling the unspoken: exploring oral manifestations of psychological disorders. *Cureus*. 2024;16(1):e52967. <https://doi.org/10.7759/cureus.52967>

18. Coppola G, Michelotti A, Simeon V, Koutris M, Lobbezoo F, & Bucci R (2024). Association between psychological traits and occlusal tactile acuity of healthy individuals. *Journal of Oral Rehabilitation*, 51(11), 2452-2459. <https://doi.org/10.1111/joor.13828>
19. Solano YH, & Yordany AM (2019). Trastorno de la personalidad y disfunción de la articulación temporomandibular. *Revista Cubana de Estomatología*, 56(2), 1857.
20. Alsulaiman OA, Alghannam MI, Almazroua DM, Alamri AS, Shahin SY, Nassar EA, Almasoud NN, Alsulaiman AT, & Alsulaiman AA (2025). Mental health and malocclusion: A comprehensive review. *Clinical Practice*, 15(3), 44. <https://doi.org/10.3390/clinpract15030044>
21. Scrobota I, Sachelarie L, Ghitea TC, Potra Cicalau GI, Cristea RA, Diana P, Saitos P, Vlad A, & Hurjui LL (2025). Stomatognathic dysfunction and neuropsychological imbalance: Associations with salivary cortisol, EMG activity, and emotional distress. *Dentistry Journal*, 13(6), 230. <https://doi.org/10.3390/dj13060230>
22. Minervini G, Franco R, Marrapodi MM, Crimi S, Badnjević A, Cervino G, Bianchi A, & Cicciù M (2023). Correlation between temporomandibular disorders (TMD) and posture evaluated through the diagnostic criteria for temporomandibular disorders (DC/TMD): A systematic review with meta-analysis. *Journal of Clinical Medicine*, 12(7), Article 2652. <https://doi.org/10.3390/jcm12072652>
23. Yu Y, Wang L, Chen C, Wang M, Nie S, & Fu L (2025). Correlations of oral behaviors, pain, and psychological distress among patients with temporomandibular disorders: Clinical investigation of axial II evaluation. *Frontiers in Public Health*, 13, 1604995. <https://doi.org/10.3389/fpubh.2025.1604995>
24. Sanchez Hernandez OE, Lopez Hernandez D, Brito Aranda L, Izquierdo Vega AJ, Beltran Lagunes L, Fuentes Torres GP, Salinas Palacios PV, Ortega Lopez JC, Lopez Sanchez MLA, Torres Garcia EE, Flores Morales GJ, & Anguiano Velazquez TG (2026). Risk factors associated with dentofacial anomalies [including malocclusion] in adults. *Bioengineering (Basel)*, 13(1), 64. <https://doi.org/10.3390/bioengineering13010064>
25. Takeuchi N, Sawada N, Ekuni D, & Morita M (2023). Association between oral condition and subjective psychological well-being among older adults attending a university hospital dental clinic: A cross-sectional study. *PLOS One*, 18(11), e0295078. <https://doi.org/10.1371/journal.pone.0295078>
26. Yap AU, Jo JH, Kim S, Lee BM, & Park JW (2025). Comparative analysis of acute and chronic painful temporomandibular disorders: Insights into pain, behavioral, and psychosocial features. *PLOS ONE*, 20(2), e0318946. <https://doi.org/10.1371/journal.pone.0318946>
27. Viñals Narváez AC, SánchezSánchez T, GarcíaGonzález M, Ardizzone García I, CidVerdejo R, Sánchez Romero EA, & JiménezOrtega L (2023). Psychological and behavioral factors involved in temporomandibular myalgia and migraine: Common but differentiated profiles. *International Journal of Environmental Research and Public Health*, 20(2), 1545. <https://doi.org/10.3390/ijerph20021545>
28. Marchesi A, Buttironi R, & Sardella A (2025). Investigating the relationship between temporomandibular disorders and personality traits. *Journal of Oral & Facial Pain and Headache*, 39(4), 184-189. <https://doi.org/10.22514/jofph.2025.075>
29. Zhong Y, Luo F, Li X, Zeng S, Zhang S, Si J, Xiong X, & Fang S (2024). Associations between oral behaviors, temporomandibular disorder subtypes and psychological distress in adult women: A retrospective case-control study. *Journal of Oral & Facial Pain and Headache*, 38(3), 87-99. <https://doi.org/10.22514/jofph.2024.030>
30. Xue Q, Ming H, Huang Y, & Xiong X (2026). Association between temporomandibular disorders and somatization: A narrative review. *Journal of Oral & Facial Pain and Headache*, 40(1), 42-52. <https://doi.org/10.22514/jofph.2026.004>
31. Zhang Q, Zhang J, Ran W, et al. (2020). Efectividad de la terapia cognitivo-conductual en la kinesiofobia y la calidad de vida relacionada con la salud bucal en pacientes con trastornos temporomandibulares: Protocolo de estudio para un ensayo controlado aleatorizado. *Medicine (Baltimore)*, 99(45), e23295. <https://doi.org/10.1097/MD.00000000000023295>



Revisión de literatura. Revista OACTIVA. Vol. 11, No. 1, Año 2026, pp. 11-19.
p-ISSN 2477-8915 / e-ISSN 2588-0624. Unidad Académica de Salud y Bienestar. Universidad Católica de Cuenca

Uso clínico de la técnica de Hall en el tratamiento de caries en molares primarios: revisión narrativa

Clinical use of the Hall technique in the treatment of caries in primary molars: a narrative review

Recibido: 09 de agosto 2025 | Aceptado: 02 de marzo 2026 | Publicado: 26 de marzo 2026

Miño-Tabuada Johana Dayana  

jdm20n@hotmail.com
Facultad de Odontología, Universidad Hemisferios, C.P.
170147, Quito, Ecuador

Collantes-Acuña Jenny Edith 

Facultad de Odontología, Universidad Hemisferios, C.P.
170147, Quito, Ecuador

DOI: <https://doi.org/10.31984/oactiva.v11i1.1190>

Resumen

Introducción: La caries dental en molares primarios representa un desafío relevante en la salud oral infantil, debido a su impacto en funciones esenciales como la masticación, el desarrollo oclusal y el bienestar general del niño. La ausencia de un tratamiento oportuno puede generar complicaciones locales y sistémicas, lo que resalta la necesidad de enfoques clínicos conservadores que prioricen la preservación de la dentición temporal desde edades tempranas. **Objetivo:** Describir las indicaciones y estrategias clínicas reportadas en la literatura para el manejo de caries en molares primarios mediante el uso de la Técnica de Hall. **Materiales y métodos:** Se efectuó una búsqueda exhaustiva de la literatura científica para identificar estudios relevantes sobre la Técnica de Hall en el tratamiento de caries en molares primarios. La búsqueda incluyó artículos publicados entre 2020 y 2025 en las bases de datos PubMed, Google Académico y SciELO. Se seleccionaron 20 estudios que abordaban su aplicación clínica, indicaciones y resultados reportados. **Resultados:** La evidencia revisada describe a la Técnica de Hall como una estrategia mínimamente invasiva que permite el manejo de caries sin remoción del tejido afectado ni uso de anestesia local. Los estudios reportaron resultados favorables en la conservación de molares primarios, adecuada funcionalidad de la dentición temporal y una mejor aceptación del tratamiento por parte de los niños, con menor ansiedad asociada a la atención odontológica. **Conclusión:** La literatura disponible respalda a la Técnica de Hall como una alternativa conservadora

ampliamente utilizada para el manejo de caries en molares primarios, destacando sus indicaciones clínicas y los beneficios reportados en la práctica odontopediátrica, especialmente en términos de preservación dental y experiencia del paciente infantil.

Palabras claves: Técnica de Hall, Caries dental y Molares primarios.

Abstract:

Introduction: Dental caries in primary molars represents a major challenge in pediatric oral health, affecting essential functions and their general well-being. Lack of timely treatment can trigger local and systemic complications, highlighting the importance of methods that prioritize dental preservation from an early stage. **Objective:** To evaluate the indications and effective clinical strategies for the management of caries in primary molars using the Hall Technique. **Methodology:** A literature review was carried out based on the PRISMA guideline. The search included articles published between 2020 and 2025 in databases such as PubMed, Google Scholar, and SciELO, using the terms "Hall Technique," "Dental Caries," and "Primary Molars." Twenty studies that met the inclusion criteria related to the clinical application of the technique were analyzed. **Results:** The Hall Technique stood out for its minimally invasive approach, allowing caries treatment without removal of affected tissue or the need for anesthesia. The reviewed studies showed a high success rate in the conservation of primary molars, improved acceptance by children, and a lower risk of anxiety associated with the dental visit. Furthermore, it promotes the functional stability of primary dentition. **Conclusion:** The Hall Technique is an effective option for the conservative management of caries in primary molars, contributing to maintaining children's oral health and optimizing the clinical experience.

Keywords: Hall Technique, Dental Caries and Primary Molars.

Introducción

La salud oral es un componente esencial del bienestar infantil, ya que influye directamente en funciones básicas como la alimentación, la respiración y la comunicación.¹ Alteraciones frecuentes como la caries dental, los traumatismos dentales y los desórdenes en el crecimiento bucodental afectan de manera significativa la calidad de vida desde los primeros años, especialmente cuando se asocian a hábitos orales inadecuados, dietas poco saludables y una limitada educación en salud bucal.² La falta de atención oportuna puede desencadenar complicaciones estéticas, funcionales e infecciosas locales, como dolor, inflamación o formación de fístulas, e incluso comprometer el estado general de salud del niño.³ Por ello, el mantenimiento de una adecuada salud oral mediante controles periódicos y una correcta higiene bucal resulta fundamental para preservar funciones como la masticación, el habla y la sonrisa.⁴

La caries dental de la infancia temprana constituye uno de los problemas más prevalentes y desafiantes en odontopediátrica. Se trata de un proceso dinámico en el que la interacción entre la biopelícula microbiana, los azúcares fermentables, la estructura

dental y factores moduladores como la saliva y la genética favorece la producción de ácidos y la desmineralización progresiva de los tejidos dentales.^{5,6} Esta condición puede generar dolor, abscesos, alteraciones del sueño y dificultades para la alimentación, afectando negativamente el crecimiento y desarrollo del niño.⁷ Además, su prevalencia es mayor en poblaciones socialmente vulnerables, donde la acumulación de placa bacteriana y la higiene oral deficiente son más frecuentes, particularmente en minorías raciales, inmigrantes y familias de bajos recursos socioeconómicos.⁸

La caries de temprana infancia constituye un problema de salud pública a nivel mundial que afecta a millones de niños en edad preescolar y se asocia con un mayor riesgo de desarrollar caries en la dentición permanente.⁹ En América Latina, su prevalencia se mantiene elevada, reflejando desigualdades en el acceso a la prevención y al tratamiento oportuno. Como expresión de esta realidad regional, en Ecuador la caries de la infancia temprana afecta al 79,4% de los niños de seis años, representando un serio problema de salud bucal que impacta negativamente en su calidad de vida, su aparición está estrechamente vinculada al consumo excesivo de azúcares,

las condiciones socioeconómicas desfavorables y la carencia de educación preventiva por parte de los cuidadores.¹⁰ Identificar de manera oportuna las alteraciones bucales en la infancia es fundamental para instaurar intervenciones efectivas y mejorar la calidad de vida del paciente pediátrico.¹¹ No obstante, el manejo restaurador convencional de la caries en niños pequeños representa un desafío clínico significativo, debido a factores como la ansiedad, el miedo al tratamiento odontológico y las dificultades en el control del comportamiento. En este contexto, han surgido enfoques mínimamente invasivos orientados a preservar la estructura dental y reducir la carga psicológica del tratamiento. Entre ellos, la Técnica de Hall se presenta como una alternativa clínica que permite el manejo de lesiones cariosas en molares primarios mediante la colocación de coronas de acero inoxidable sin necesidad de anestesia local ni remoción previa del tejido cariado, respondiendo así a las limitaciones del abordaje restaurador tradicional.

Este estudio tiene como objetivo describir las indicaciones y estrategias clínicas reportadas en la literatura para el manejo de caries en molares primarios mediante el uso de la Técnica de Hall, a través de una revisión exhaustiva de los estudios publicados entre los años 2020 y 2024.

Metodología

Esta revisión de literatura se desarrolló siguiendo las recomendaciones de la guía PRISMA, con el objetivo de analizar el uso clínico de la técnica de Hall en el tratamiento de caries en molares primarios. Se realizó una búsqueda de artículos científicos publicados entre 2020 y 2025, utilizando las bases de datos PubMed, Google Académico y SciELO.

Para encontrar información relevante, se emplearon las siguientes combinaciones de palabras clave:

- PubMed: "Hall Technique" AND "primary molars" AND "dental caries"
- Google Académico: "Técnica de Hall" AND "molares primarios" AND "caries dental"
- SciELO: "Técnica de Hall" AND "caries en dientes temporales"

Criterios de inclusión:

- Estudios disponibles en texto completo.
- Artículos publicados entre 2020 y 2025.
- Investigaciones que analizaran la aplicación clínica, eficacia o resultados del uso de la técnica de Hall en dientes temporales.
- Publicaciones en idioma español o inglés.

Criterios de exclusión:

- Estudios duplicados.
- Artículos que no abordaran directamente la técnica de Hall en su aplicación clínica.
- Investigaciones centradas solo en aspectos técnicos o microbiológicos.
- Documentos fuera del ámbito de la odontopediatría.

Los artículos fueron seleccionados en tres fases: lectura de títulos, análisis de resúmenes y evaluación completa del texto.

1. Resultados

Se revisaron un total de 83 artículos, de los cuales 20 cumplieron con los criterios de inclusión establecidos. El proceso de búsqueda, selección y filtrado de los artículos se detalla en el diagrama de flujo PRISMA (Figura 1), el cual se presenta a continuación.

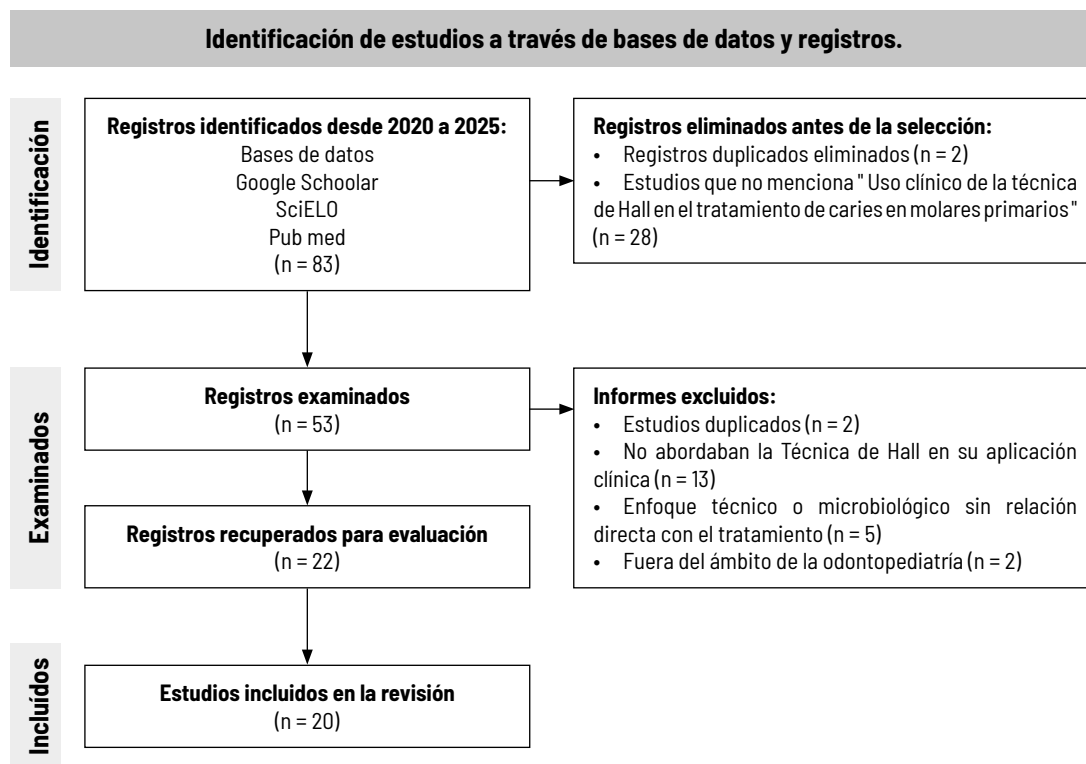


Figura 1. Diagrama de Flujo PRISMA

Tras el proceso de búsqueda, selección y análisis de la literatura, se incluyeron 20 artículos que cumplieron con los criterios de inclusión establecidos para esta revisión. Los estudios seleccionados, publicados entre 2020 y 2025, abordaron la aplicación clínica de la Técnica de Hall en molares primarios desde

distintos diseños metodológicos. Los principales datos extraídos —autor, año de publicación, tipo de estudio, población evaluada y resultados clínicos— se presentan de forma sistemática en la Tabla 1, que resume los hallazgos relevantes identificados en la literatura.¹²

Tabla 1. Tabla de extracción de datos

Autor y Año	Tipo de Estudio	Nivel de Evidencia Oxford	Población Evaluada	Resultados Clínicos Principales
Kazeminia et al., 2020	Revisión sistemática y metaanálisis	1A	Niños con dentición primaria y permanente (1995-2019, múltiples continentes)	Alta prevalencia mundial de caries: 46.2% en dentición primaria y 53.8% en permanente; mayor prevalencia en África
Teitelbaum et al., 2011	Reporte de caso clínico	4	Niño con diente decíduo anterior	Reconstrucción exitosa de diente decíduo con poste biológico y matriz anatómica
Mezarina & Sernaque, 2021	Revisión narrativa	5	No aplica (literatura)	Propuesta de clasificación de postes en dentición decídua según indicaciones clínicas
Silva de Moura et al., 2022	Ensayo clínico aleatorizado	1B	213 niños preescolares de bajo nivel socioeconómico	Gel fluorurado neutro mostró eficacia similar al barniz fluorurado en control de caries
Schwendicke et al., 2018	Ensayo clínico aleatorizado	1B	Niños con molares primarios cariados	Técnica de Hall presentó mayor supervivencia y mejor costo-efectividad que restauraciones convencionales

Autor y Año	Tipo de Estudio	Nivel de Evidencia Oxford	Población Evaluada	Resultados Clínicos Principales
Schwendicke et al., 2017	Estudio comparativo longitudinal	2B	Niños de 5 años con molares primarios cariados	Técnica de Hall sin fallos mayores; restauraciones convencionales con mayor fracaso
Gonzabay & Pinto, 2022	Estudio transversal descriptivo	3B	150 pediatras	Nivel de conocimiento moderado sobre salud bucal infantil; pediatras jóvenes obtuvieron mayores puntajes
De-Castro-Yero et al., 2022	Estudio transversal	3B	98 adolescentes (12-15 años)	Índice CPO-D promedio de 3.0; primeros molares inferiores los más afectados
Zúñiga Llerena et al., 2022	Estudio descriptivo no experimental	3B	60 niños (6-36 meses) y padres/tutores	Conocimiento parental variable; se resalta la importancia de la visita temprana al odontopediatra
Altoukhi & El-Housseiny, 2020	Revisión narrativa	5	No aplica	Técnica de Hall es eficaz, aceptada por padres y con alta longevidad clínica
Cerón-Bastidas, 2015	Estudio transversal	3B	Niños de 24-36 meses	Alta prevalencia de caries temprana detectada mediante ICDAS-II
Bagherian & Sadeghi, 2013	Estudio transversal	3B	Preescolares iraníes	Asociación entre caries dental e IMC específico por edad
Mohebbi et al., 2006	Estudio transversal	3B	Niños de 1-3 años	Relación positiva entre placa dental y caries temprana
Ramos-Gómez et al., 1999	Estudio observacional	3B	Niños hispanos migrantes	Alta prevalencia de caries asociada a hábitos dietéticos
Rosenblatt & Zarzar, 2002	Estudio transversal	3B	Niños de 12-36 meses	Alta prevalencia de caries temprana en Brasil
Rajab & Hamdan, 2002	Estudio transversal	3B	Niños jordanos	Identificación de factores de riesgo asociados a ECC
Douglass et al., 2002	Estudio comparativo transversal	3B	Niños de programas Head Start	Persistencia de alta experiencia de caries en el tiempo
Hallett & O'Rourke, 2002	Estudio transversal	3B	Lactantes y preescolares	Asociación entre prácticas de alimentación infantil y ECC
Kato et al., 2017	Estudio transversal	3B	Niños japoneses de 3 años	Relación entre nivel socioeconómico parental y prevalencia de caries
Li et al., 2017	Estudio transversal	3B	Niños de Xinjiang, China	Alta prevalencia de ECC severa asociada a factores conductuales

Resultados clínicos de la Técnica de Hall en molares primarios

Tras el análisis de los estudios incluidos en esta revisión, los resultados se centraron en la aplicación clínica de la Técnica de Hall como estrategia para el manejo de caries en molares primarios. La evidencia identificada describe su uso principalmente en pacientes pediátricos con lesiones cariosas cavitadas, destacando tasas favorables de éxito

clínico, adecuada conservación de los dientes temporales y estabilidad funcional durante el seguimiento. Asimismo, los estudios reportaron una mejor aceptación del tratamiento por parte de los niños y una reducción de la ansiedad asociada a la atención odontológica, en comparación con técnicas restauradoras convencionales. Estos hallazgos, extraídos directamente de los estudios analizados, se sintetizan de manera descriptiva a lo largo de esta sección.

Principios Clínicos de la Técnica de Hall

Los estudios incluidos en esta revisión coinciden en describir la Técnica de Hall como un abordaje conservador para el manejo de caries en molares primarios, cuyo principio central es el sellado biológico completo de la lesión sin remoción del tejido cariado ni preparación dental convencional.¹⁷⁻¹⁹ La literatura analizada señala de manera consistente que la ausencia de anestesia local y la simplicidad del procedimiento favorecen una alta aceptación por parte de los pacientes pediátricos, así como una reducción del miedo y la ansiedad asociados al tratamiento odontológico.^{18,20} El procedimiento clínico reportado consiste en la colocación de una corona de acero preformada, cementada generalmente con ionómero de vidrio, creando una barrera física que aísla el biofilm de los nutrientes externos y contribuye a detener la progresión de la lesión cariosa.^{17,19,20} Asimismo, los estudios revisados indican que esta técnica está indicada principalmente en molares primarios con lesiones cariosas oclusales y/o proximales asintomáticas, siempre que no exista evidencia clínica ni radiográfica de patología pulpar irreversible, siendo la adecuada adaptación de la corona y la cooperación del paciente factores determinantes para su éxito clínico.¹⁷⁻²⁰

Aplicación de la Técnica de Hall en odontopediatría

Los estudios analizados describen de forma consistente la Técnica de Hall como un enfoque clínico estructurado para el manejo de caries en molares primarios que elimina la necesidad de anestesia local, remoción del tejido cariado y preparación dental convencional.¹⁷⁻¹⁹ La literatura revisada informa que el procedimiento clínico incluye, en la mayoría de los casos, el uso previo de separadores ortodónticos durante varios días para facilitar el espacio interproximal, seguido de la selección y adaptación de una corona de acero inoxidable preformada que se cementa con ionómero de vidrio, asegurando un sellado completo de la lesión cariosa.¹⁸⁻²⁰ Diversos estudios coinciden en que la correcta adaptación de la corona, la eliminación del exceso de cemento y la verificación de los contactos interdentes son pasos determinantes para el éxito del tratamiento.¹⁸⁻²¹

Asimismo, la evidencia consultada coincide en señalar que la Técnica de Hall se presenta como una estrategia innovadora y mínimamente invasiva, ba-

sada en el sellado biológico completo de la lesión, lo que permite aislar el biofilm de los sustratos externos y contribuir a la detención de la progresión de la caries.^{17,19,20} Los estudios revisados indican que esta técnica está indicada principalmente en molares primarios vitales con lesiones cariosas asintomáticas, sin signos clínicos ni radiográficos de pulpitis irreversible o infección activa, y que su aplicación sin anestesia favorece la aceptación del tratamiento, siempre que exista cooperación por parte del paciente pediátrico.¹⁸⁻²¹ En conjunto, la literatura analizada respalda su alineación con los principios de la odontología mínimamente invasiva, priorizando la conservación de la estructura dental y la prevención de complicaciones pulpares.¹⁷⁻²¹

Impacto del tratamiento temprano en la salud oral infantil

Los estudios incluidos en esta revisión coinciden en que el tratamiento temprano de las lesiones cariosas en odontopediatría permite controlar la progresión de la enfermedad y reducir la aparición de complicaciones pulpares asociadas a intervenciones tardías.¹⁸⁻²⁰ En este contexto, la evidencia analizada indica que la Técnica de Hall aplicada en molares primarios favorece un control biológico efectivo de la caries mediante el sellado completo de la lesión, evitando la necesidad de procedimientos invasivos como la remoción del tejido cariado o el uso de anestesia local.^{17,19,20} Asimismo, los estudios revisados reportan que este abordaje contribuye a la preservación de la estructura dental y a la mantención funcional de los molares primarios hasta su exfoliación fisiológica.¹⁸⁻²⁰

Por otra parte, la literatura consultada señala que la aplicación temprana de la Técnica de Hall se asocia con una mejora en la experiencia del paciente pediátrico, al disminuir el dolor, el miedo y la ansiedad frecuentemente vinculados a tratamientos restauradores convencionales.¹⁸⁻²⁰ En casos específicos, como dientes con hipomineralización molar-incisiva, los estudios revisados describen que el uso temprano de variantes de la Técnica de Hall permite estabilizar el deterioro estructural del esmalte, conservar los molares comprometidos y evitar tratamientos más invasivos, especialmente en pacientes con alta ansiedad frente a la atención odontológica.²⁰ En conjunto, la evidencia analizada respalda que estas intervenciones tempranas impactan positivamente en la calidad de vida del niño y favore-

cen una relación más positiva con el cuidado dental desde edades tempranas.¹⁸⁻²⁰

Discusión

La presente revisión pone de manifiesto la relevancia clínica del tratamiento temprano de la caries en molares primarios mediante la Técnica de Hall, al evidenciar su contribución significativa a la preservación de la salud bucodental infantil y al mantenimiento de funciones esenciales como la masticación, la fonación y el bienestar general del niño. La literatura analizada coincide en que la caries en la dentición temporal continúa siendo altamente prevalente a nivel mundial, con mayor impacto en poblaciones socialmente vulnerables y contextos socioeconómicos desfavorables, lo que refuerza su consideración como un problema prioritario de salud pública.^{1,8-10} Diversos estudios señalan que la ausencia de un manejo oportuno de la caries en molares primarios puede derivar en dolor, infecciones, alteraciones funcionales, trastornos del sueño y afectación de la calidad de vida del paciente pediátrico, así como en un mayor riesgo de complicaciones futuras en la dentición permanente, subrayando la necesidad de estrategias terapéuticas eficaces, accesibles y conservadoras desde edades tempranas.^{3,7,9,11}

Los resultados de esta revisión evidencian que la Técnica de Hall constituye una alternativa eficaz y clínicamente segura para el manejo de caries en molares primarios, sustentada en el principio biológico del sellado completo de la lesión cariosa. Este mecanismo, descrito de manera consistente en la literatura, permite aislar el biofilm cariogénico de los nutrientes externos, modificar el entorno microbiano y reducir la actividad bacteriana, favoreciendo la detención de la progresión de la caries sin necesidad de remoción del tejido afectado ni uso de anestesia local.^{6,17-20} La evidencia disponible demuestra que este enfoque favorece la conservación de la vitalidad pulpar, mantiene la función del molar primario y permite su permanencia en boca hasta la exfoliación fisiológica, siempre que se realice una adecuada selección del caso y no existan signos clínicos o radiográficos de patología pulpar irreversible.^{6,17-21}

Al contextualizar estos hallazgos con la literatura previa, se observa una concordancia con estudios

que reportan altas tasas de éxito clínico, supervivencia y estabilidad funcional de los molares tratados con la Técnica de Hall, incluso en seguimientos prolongados.^{5,6} En comparación con los tratamientos restaurativos convencionales, la evidencia revisada señala ventajas clínicas relevantes, entre ellas la reducción del dolor intraoperatorio, menor ansiedad asociada al tratamiento, mejor cooperación del paciente pediátrico y una menor necesidad de retratamientos, aspectos descritos de forma consistente en revisiones sistemáticas, ensayos clínicos y estudios comparativos.^{5,21} Estos beneficios adquieren relevancia en pacientes con dificultades de manejo conductual, donde los procedimientos convencionales suelen representar un mayor desafío clínico. No obstante, se reconoce que la Técnica de Hall no está indicada en todos los casos, ya que su aplicación se limita a molares primarios vitales con lesiones cariosas asintomáticas, sin signos de compromiso pulpar ni destrucción coronaria severa, lo que exige un adecuado juicio clínico.

Desde el punto de vista conductual y psicológico, la literatura analizada destaca que el carácter mínimamente invasivo de la Técnica de Hall influye de manera positiva en la experiencia del paciente pediátrico, al eliminar estímulos tradicionalmente asociados al miedo, como la anestesia, el fresado dental y el ruido instrumental. Esta reducción del estrés y la ansiedad favorece una mayor cooperación durante el tratamiento y contribuye a generar experiencias odontológicas tempranas más positivas, lo que puede repercutir favorablemente en la actitud del niño hacia la atención dental a largo plazo y en su adherencia a controles periódicos.¹⁸⁻²⁰

En el ámbito de la salud pública, la Técnica de Hall adquiere especial relevancia en contextos con alta prevalencia de caries y recursos limitados, donde el acceso a tratamientos restauradores complejos puede ser restringido. Su simplicidad clínica, menor tiempo operatorio, ausencia de anestesia local y potencial costo-efectividad la convierten en una alternativa viable para programas de atención odontológica infantil, al disminuir la necesidad de retratamientos, procedimientos invasivos y el uso de sedación o anestesia general.⁵ Estos aspectos refuerzan su alineación con los principios de la odontología mínimamente invasiva y su aplicabilidad en escenarios comunitarios.

Entre las fortalezas de la evidencia disponible se destaca la inclusión de estudios recientes, que reportan resultados clínicos favorables de manera consistente en términos de eficacia, aceptación del tratamiento y conservación de la dentición temporal.^{6,20} Sin embargo, la literatura también presenta limitaciones relevantes, como la heterogeneidad de los diseños metodológicos, tamaños muestrales variables, tiempos de seguimiento generalmente cortos y una evaluación limitada de variables conductuales, psicológicas y de adaptación a largo plazo de las coronas de acero inoxidable.

Los hallazgos obtenidos respaldan el uso de la Técnica de Hall como una alternativa terapéutica basada en evidencia para la toma de decisiones clínicas en odontopediatría, especialmente en el manejo temprano y conservador de la caries en molares primarios.

Finalmente, se identifica la necesidad de futuras investigaciones, particularmente estudios longitudinales y ensayos clínicos aleatorizados robustos, con seguimientos a largo plazo que permitan evaluar no solo la supervivencia clínica de las coronas, sino también el impacto funcional, psicológico y de adaptación del paciente pediátrico. La incorporación de variables relacionadas con calidad de vida, percepción del tratamiento y desarrollo emocional contribuirá a fortalecer la base científica que respalda la implementación de la Técnica de Hall en la práctica odontológica pediátrica.

Conclusión

El análisis de los estudios evaluados demuestra que la Técnica de Hall constituye una estrategia clínica efectiva para el manejo de caries en molares primarios, esta técnica permite un tratamiento mínimamente invasivo, enfocado en el sellado de las lesiones cariosas, preservando la estructura dental y evitando procedimientos agresivos, la selección adecuada de casos, basada en la ausencia de síntomas pulpares y destrucción dental severa, resulta fundamental para alcanzar resultados exitosos, además, su implementación temprana mejora la cooperación del paciente pediátrico, disminuye el riesgo de complicaciones futuras y favorece el mantenimiento de la función oral durante el desarrollo infantil.

Referencias bibliográficas:

1. Kazeminia M, Abdi A, Shohaimi S, Jalali R, Vaisi-Raygani A, Salari N, et al. Dental caries in primary and permanent teeth in children worldwide, 1995 to 2019: a systematic review and meta-analysis. *Head Face Med.* 2020;16:22. DOI: <https://doi.org/10.1186/s13005-020-00237-z>
2. Teitelbaum A, Kuhn E, Martins G, Gomes J, Wambier S, Santos F. Reconstrução de dente decíduo anterior com pino biológico e matriz anatômica de celulósido: relato de caso clínico. *Int J Dent.* 2011;10(2):117-121. Disponible en: <https://www.semanticscholar.org/paper/Reconstru%C3%A7%C3%A3o-de-dente-de-c%C3%ADduo-anterior-com-pino-e-Teitelbaum-Kuhn/5d104a121645b6b2b496cceda6210ccb3b6f879f>
3. Mezarina J, Sernaque K. Propuesta de una clasificación de postes en la dentición decidua: revisión de literatura. *Odontol Pediatr.* 2021;20(2):63-73. Disponible en: https://www.researchgate.net/publication/357575860_Propuesta_de_una_clasificacion_de_postes_en_la_denticion_decidua_Revision_de_literatura
4. Peres G, Branco C, Minatel M, Almeida L, Moura M, Moura M. Early childhood caries management using fluoride varnish and neutral fluoride gel: a randomized clinical trial. *Braz Oral Res.* 2022;36:e099. DOI: <https://doi.org/10.1590/1807-3107bor-2022.vol36.0099>
5. Schwendicke F, Krois J, Robertson M, Splieth C, Santamaria R, Innes N. Coste-efectividad de la técnica de Hall en un ensayo aleatorizado. *J Dent Res.* 2019 enero; 98(1):61-67. doi: 10.1177/0022034518799742. Publicado en línea 2018 14 de septiembre. PMID: 30216734.
6. Altoukhi D, El-Housseiny A. Hall technique for carious primary molars: a review of the literature. *Dent J (Basel).* 2020;8(1):11. DOI: <https://doi.org/10.3390/dj8010011>
7. Gonzabay D, Pinto J. Fenestración dental en molares deciduos. *OdontolInvestigación.* 2022;8(2). DOI: <https://doi.org/10.18272/oi.v8i2.2694>
8. Proaño P, Romero K, Chauca L, Segura K. Caracterización de caries dental en adolescentes de 12 a 15 años de la unidad educativa municipal Ciudad de Quevedo, 2022. *Rev Cient Esp Odontol UG.* 2024;6(2):11-17. DOI: <https://doi.org/10.53591/eoug.v6i2.2034>

9. Cerón-Bastidas X. El sistema ICDAS como método complementario para el diagnóstico de caries dental. *Rev Estomatol Herediana*. 2015;25(4):295-302. DOI: <https://doi.org/10.15381/os.v25i4.22888>
10. Mohebbi SZ, Virtanen JI, Vahid-Golpayegani M, Vehkalahti MM. Caries y placa dental en la primera infancia entre niños de 1 a 3 años en Teherán, Irán. *J Soc Pedod Anterior Dent*. Diciembre de 2006; 24(4):177-81. doi: 10.4103/0970-4388.28073. PMID: 17183180.
11. Ramos-Gomez FJ, Tomar SL, Ellison J, Artiga N, Sintés J, Vicuna G. Assessment of early childhood caries and dietary habits in a population of migrant Hispanic children. *ASDC J Dent Child*. 1999;66(6):395-403. Disponible en: <https://pubmed.ncbi.nlm.nih.gov/10656122/>
12. Rosenblatt A, Zarzar P. The prevalence of early childhood caries in 12- to 36-month-old children in Recife, Brazil. *J Dent Child*. 2002;69(3):319-324. Disponible: <https://pubmed.ncbi.nlm.nih.gov/12613320/>
13. Rajab LD, Hamdan M. Early childhood caries and risk factors in Jordan. *Community Dent Health*. 2002;19(4):224-229. Disponible: <https://pubmed.ncbi.nlm.nih.gov/12489836/>
14. Douglass JM, Montero M, Thibodeau E, Mathieu G. Dental caries experience in a Connecticut Head Start program in 1991 and 1999. *Pediatr Dent*. 2002;24(4):309-314. Disponible: <https://pubmed.ncbi.nlm.nih.gov/12212872/>
15. Hallett KB, O'Rourke PK. Early childhood caries and infant feeding practice. *Community Dent Health*. 2002;19(4):237-242. Disponible: <https://pubmed.ncbi.nlm.nih.gov/12489838/>
16. Kato H, Tanaka K, Shimizu K, Nagata C, Furukawa S, Arakawa M, et al. Parental occupations, educational levels, and income and prevalence of dental caries in 3-year-old Japanese children. *Environ Health Prev Med*. 2017;22:80. DOI: <https://doi.org/10.1186/s12199-017-0673-4>
17. Li Y, Wulaerhan J, Liu Y, Abudureyimu A, Zhao J. Prevalence of severe early childhood caries and associated socioeconomic and behavioral factors in Xinjiang, China. *BMC Oral Health*. 2017;17:144. DOI: <https://doi.org/10.1186/s12903-017-0433-9>
18. Owen M, Ghanim A, Elsby D, Manton D. Hypomineralized second primary molars: prevalence, defect characteristics and relationship with dental caries. *Aust Dent J*. 2018;63(1):72-80. DOI: <https://doi.org/10.1111/adj.12561>
19. Massignan C, Ximenes M, da Silva Pereira C, Dias L, Bolan M, Cardoso M. Prevalence of enamel defects and association with dental caries in preschool children. *Eur Arch Paediatr Dent*. 2016;17(6):461-470. DOI: <https://doi.org/10.1007/s40368-016-0241-4>
20. Hu S, BaniHani A, Nevitt S, Maden M, Santamaria R, Albadri S. Hall technique for primary teeth: a systematic review and meta-analysis. *Jpn Dent Sci Rev*. 2022;58:286-294. DOI: <https://doi.org/10.1016/j.jdsr.2022.09.003>



Caso clínico. Revista OACTIVA. Vol. 11, No. 1, Año 2026, pp. 20-28.
p-ISSN 2477-8915 / e-ISSN 2588-0624. Unidad Académica de Salud y Bienestar. Universidad Católica de Cuenca

Movimiento dental exitoso en piezas con apice inmaduro: reporte de casos

Successful tooth movement in teeth with immature apex: case reports

Recibido: 10 de julio 2025 | Aceptado: 09 de enero 2026 | Publicado: 26 de marzo 2026

Carpio-Champi Gabriela Claudia

Universidad Católica de Santa María. Facultad de Odontología,
C.P. 040101 Arequipa Perú.

Bernal-Riquelme Pedro Paúl

Universidad Católica de Santa María. Facultad de Odontología,
C.P. 040101 Arequipa Perú.

Centeno-San Román Gilberto

Universidad Católica de Santa María. Facultad de Odontología,
C.P. 040101 Arequipa Perú.

Obando-Romero José Alonzo

jobando@ucsm.edu.pe
Universidad Católica de Santa María. Facultad de Odontología,
C.P. 040101 Arequipa Perú.

DOI: <https://doi.org/10.31984/oactiva.v11i1.1180>

Resumen:

El presente reporte tiene como objetivo presentar dos casos clínicos con tratamiento ortodóncicos interceptivos que movilizan piezas dentales con ápices inmaduros mostrando buen pronóstico al final del tratamiento. **Antecedentes:** Clásicamente estaba propuesto en la literatura de la especialidad que el movimiento dental en dientes con ápices incompletos trae una serie de complicaciones como reabsorción radicular o problemas en el desarrollo del tamaño radicular genéticamente establecido. **Descripción de los casos:** Pacientes de 7 y 8 años respectivamente, los cuales muestran la pieza 11 giroversada, con trauma de oclusión. La característica general en ambos casos es la inmadurez radicular para poder trabajar su alineación ortodóncica. **Conclusiones:** El movimiento dental ortodóncico en piezas con ápices inmaduros puede ser seguro y predecible, existen muchas variables externas que intervienen en el pronóstico del movimiento dental ortodóncico y que tienen que ser consideradas. Se necesita conocer la ultraestructura celular y sus mecanismos de transmisión para entender eventos macroestructurales.

Palabras clave: Ortodoncia Interceptiva, ápice dental, reabsorción radicular, reporte de casos.

Abstract:

This report presents two clinical cases involving interceptive orthodontic treatment that mobilized teeth with immature apices. The results show a good prognosis at the end of treatment. **Background:** Traditionally, it has been proposed in the specialty literature that tooth movement in teeth with incomplete apices leads to a series of complications, such as root resorption or problems in the development of the genetically determined root size. **Case description:** Patients aged 7 and 8 years, respectively, with tooth 11 twisted, with occlusal trauma. The general characteristic in both cases is root immaturity, which is difficult to achieve orthodontic alignment. **Conclusions:** Orthodontic tooth movement in teeth with immature apices can be safe and predictable. Many external variables influence the prognosis of orthodontic tooth movement and must be considered. Understanding cellular ultrastructure and its transmission mechanisms is essential to understand macrostructural events.

Keywords: Interceptive Orthodontics, dental apex, root resorption, case report.

Introducción

El fenómeno del movimiento dental es una conjunción adaptativa entre la planificación biomecánica y los cambios estructurales de los tejidos circundantes de la pieza dental, estos últimos reaccionan a la variación entre el juego de la magnitud, el tiempo y el sentido de la fuerza que los aparatos ortodóncicos proponen¹, las que además se ha visto que producen lesiones reversibles menores en el periodonto.²

En general la fuerza utilizada en ortodoncia traducida como estimulación mecánica tisular y de su espacio extracelular influye de alguna manera a su capacidad de regular la expresión de integrinas, proteínas de adhesión focal, organización de matriz extracelular, proliferación celular y su transformación.^{3,4}

Se sabe que las características de la fuerza utilizadas en el tratamiento ortodóncico influyen en el resultado final del movimiento dental, es así que fuerzas de alta magnitud hialinizarán los tejidos (muerte celular por compresión), dificultando el paso de flujo sanguíneo, desmejorando la actividad osteoclástica regional, entonces el hueso alveolar dañado circundante al tejido hialinizado sufre una reabsorción socavadora con algún grado de reabsorción radicular externa⁵, observándose macroscópicamente movimientos dentales lentos (entre 7-14 días)¹, en contraste, fuerzas leves solo reducirán el flujo sanguíneo lo que consiente un movimiento dental macroscópicamente más rápido (2-3 días), la isquemia leve y la hipoxia transitoria propiciarán que las células expresen genes que regulen los procesos

metabólicos permitiéndoles adaptación en el microambiente alterado.⁴⁻⁶

El efecto colateral del movimiento dental ortodóncico en forma general es el remodelado apical, y se encuentra básicamente enmarcado dentro de la clasificación de reabsorción radicular inflamatoria, categorización que se emplea para distinguirla de otras causas de reabsorción radicular,⁷ la cual describe reabsorciones internas (inflamatorias, de reemplazo) y las externas (superficiales, inflamatorias, de reemplazo, cervicales y de ruptura apical transitoria).⁸ Las reabsorciones dentales inflamatorias son caracterizadas por el infiltrado inflamatorio que estimulan unidades multicelulares óseas, donde las células clásticas reabsorben por gradiente la zona dentinaria y clásicamente el proceso agudo de reabsorción evolucionará a una fase de reparación típico en el movimiento ortodóncico visto en cada periodo de activación, estudiado en dientes con ápices maduros.⁹

La reabsorción apical como resultado de movimientos ortodóncicos es un evento que tiene múltiples aristas; al respecto se valoraron variantes genéticas para pronosticar el riesgo de reabsorción radicular apical polimórficos de un solo nucleótido (SNP) dentro de los genes codificantes de citocinas, y dentro de los genes implicados en la remodelación ósea, pero los estudios en diferentes poblaciones no son concluyentes¹⁰, otros factores que son mencionados son los locales como la dentina o el cemento¹¹, o el mismo trabajo biomecánico¹², características de la anatomía radicular¹³, inclusive algunos autores sugieren que a mayor edad puede actuar como un factor predisponente para el problema¹⁴,

lo último descartado por la probabilidad del desconocimiento del mecanismo etiológico resortivo radicular o por los instrumentos utilizados para la evaluación del problema.¹⁵ Otra consideración importante es el trauma oclusal ocurrido en la pieza dental antes del tratamiento ortodóncico, también puede ser un factor de riesgo para el pronóstico de la reabsorción radicular.¹⁶

Se ha reportado que cuando la fuerza ortodóncica degenera el cemento apical subyacente la dentina queda expuesta a elementos celulares del periodonto y por consiguiente el tejido pierde su potencial de reparación¹⁷, entonces el cemento se puede regenerar si la dentina está intacta¹⁸ en caso contrario se iniciaría el proceso resortivo apical. Esa capacidad reparativa se ha relacionado también al polimorfismo del receptor de la vitamina D, que puede afectar de alguna manera cómo los tejidos responden al movimiento dental.¹⁹

Reporte de casos

A continuación, se muestran dos casos clínicos en los cuales se trabajó la alineación y nivelación de piezas con ápices abiertos en el sector anterosuperior. En ambos casos se evidencia trauma oclusal en la pieza 11, en ambos casos clínicos se utilizaron levantes laterales con férula acrílica y tornillo de expansión Haas para mejorar la condición transversal maxilar y destrabar la oclusión para que el incisivo

sea liberado, el expansor fue activado de manera dentoalveolar (2/4 de vuelta cada dos semanas por 3 meses), los aparatos fueron cementados directamente con ionómero de vidrio Ketac Cem Easy Mix®, tiempo de trabajo 3.10 min., proporción polvo líquido 1/2, la estrategia biomecánica en la pieza 11 fue la utilización del movimiento de cupla, trabajando con fuerzas de 25gr. por lado entregados por las cadenas elastoméricas, las activaciones de los elastómeros fueron cada 21 días, seguidamente del uso de la técnica ortodóncica 4x2 para el refinamiento de la posición dental final. Se obtuvo el consentimiento informado de los padres para el uso de fotografías, exámenes y procedimientos con fines académicos y de publicación.

CASO 01

Paciente de 08 años de edad, de sexo masculino, en dentición mixta primera fase, patrón de crecimiento II, la madre indica que no existen antecedentes médicos ni familiares de relevancia, indica además que se estuvo trabajando un tratamiento interceptivo removible fallido por un tiempo, el motivo de consulta fue de redireccionar la pieza 11, se aprecia dicha pieza con giroversión en 90 grados aproximadamente y trauma oclusal con el diente antagonista, al examen radiográfico se observa el ápice radicular abierto correspondiente a un estadio 07 de Nolla. Figura 1.

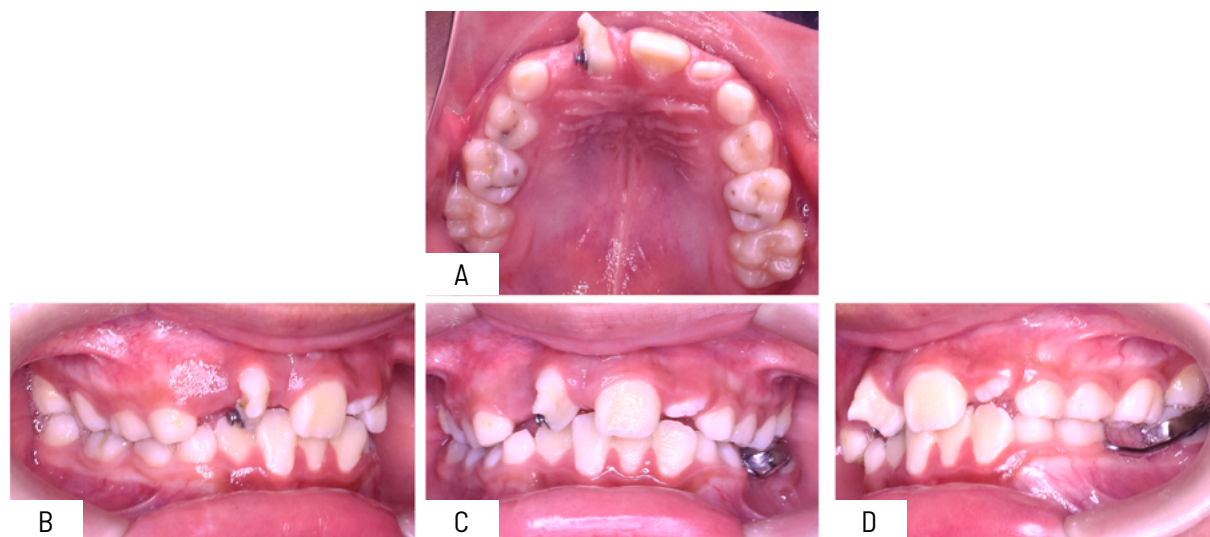


Figura 1: Fotografías intraorales, iniciales caso 1. A: Oclusal Superior, B: Lateral derecha, C: Frontal máxima intercuspitación, D: Lateral izquierda.

Se realiza el tratamiento ortodóncico interceptivo, girando la pieza dental, consiguiendo el acomodo de

la pieza 11, finalizando en posición ideal. Figura 2 y 3.

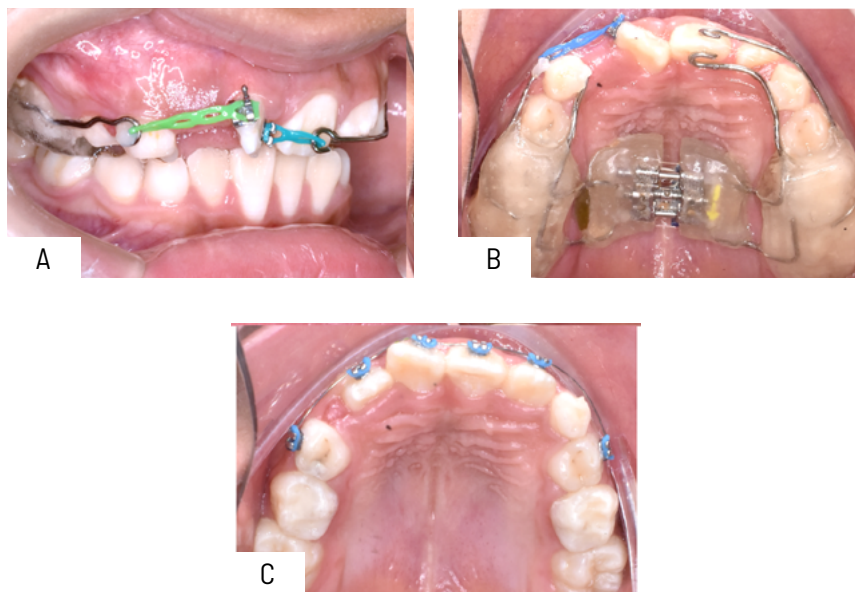


Figura 2. Fases del tratamiento. A: Movimiento de cupla con cadenas elásticas, B: Expansor con férula acrílica, C: Técnica 4x2.

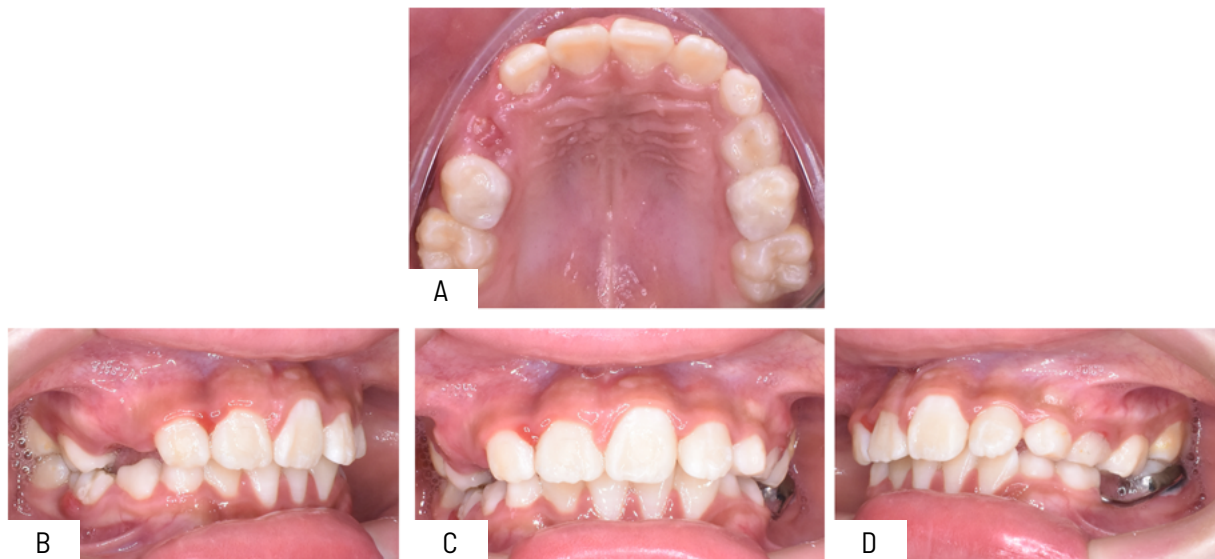


Figura 3. Fotografías intraorales finales. A: Oclusal superior, B: Lateral derecha, C: Frontal máxima intercuspidación, D: Lateral izquierda.

Se aprecia la imagen radiográfica inicial, la imagen radiográfica panorámica al finalizar el caso y una

nueva imagen de control después de 4 años, nótese los ápices radiculares intactos, figura 4.

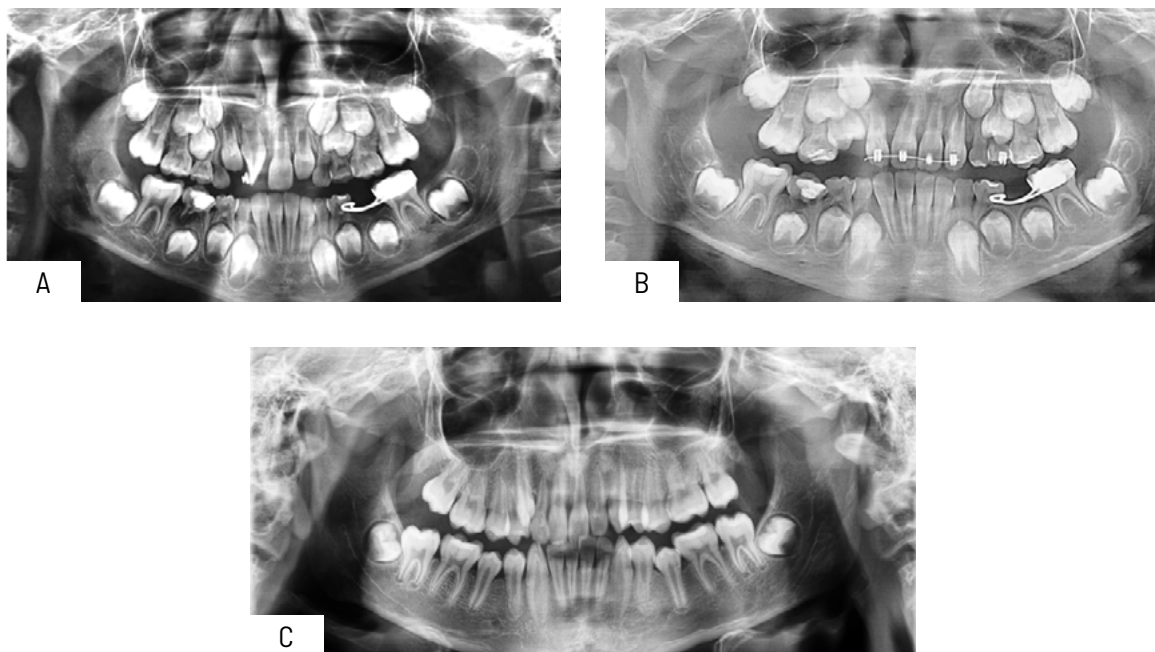


Figura 4. Exámenes complementarios radiográficos. A: Panorámica inicial, B: Panorámica final, C: Panorámica control 4 años después.

CASO 02

Paciente de 7 años de sexo masculino, en dentición mixta primera fase, patrón II de crecimiento, pieza 11 con giroversión aproximada de 90 grados, el apo-

derado indica que no existen antecedentes médicos ni familiares de relevancia, a la evaluación radiográfica se observa dicha pieza con el ápice abierto correspondiente a un estadio 6 de Nolla. En la figura 5 se muestran las imágenes intraorales iniciales.

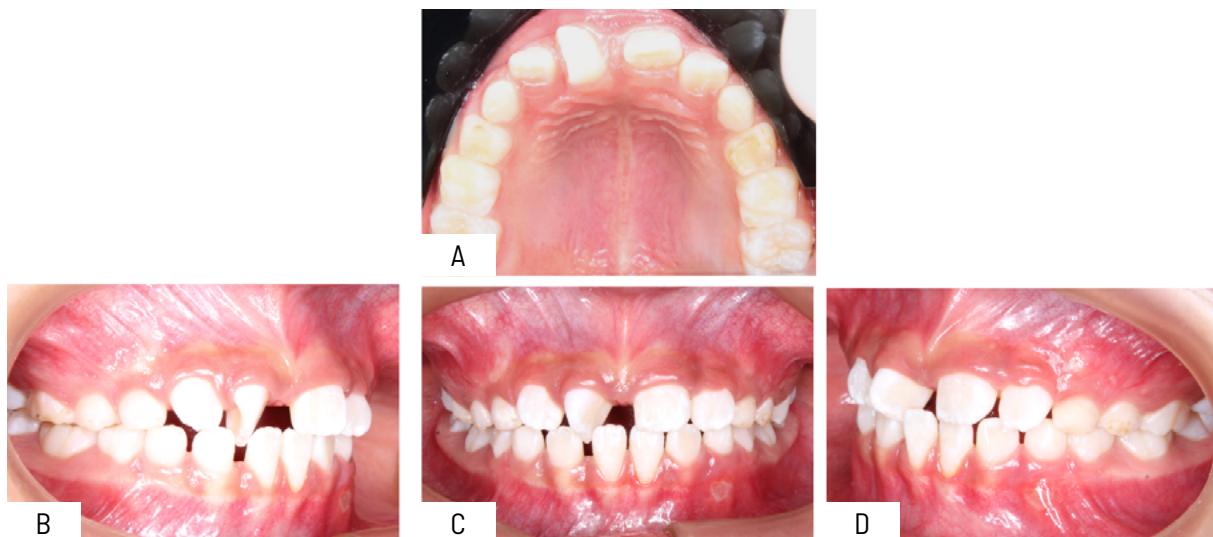


Figura 5. Fotografías intraorales, iniciales caso 2. A: Oclusal Superior, B: Lateral derecha, C: Frontal máxima intercuspidación, D: Lateral izquierda.

Se realiza el tratamiento ortodóncico interceptivo, girando la pieza dental, consiguiendo el acomodo de

la pieza 11, finalizando en posición ideal figura 6 y 7.

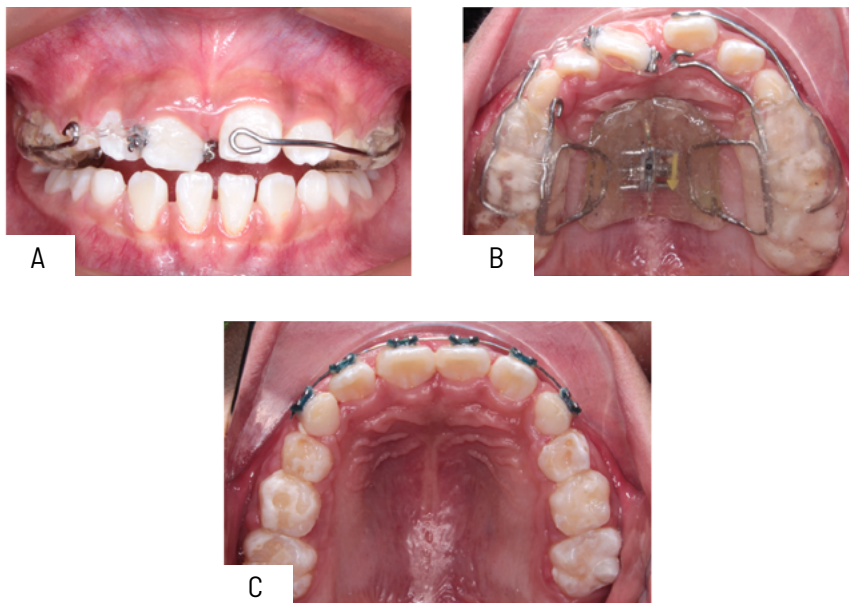


Figura 6. Fases del tratamiento. A: Aditamentos para el movimiento cupla vista frontal. B: Expansor con férula acrílica y aditamentos para cupla vista oclusal. C: Técnica 4x2.

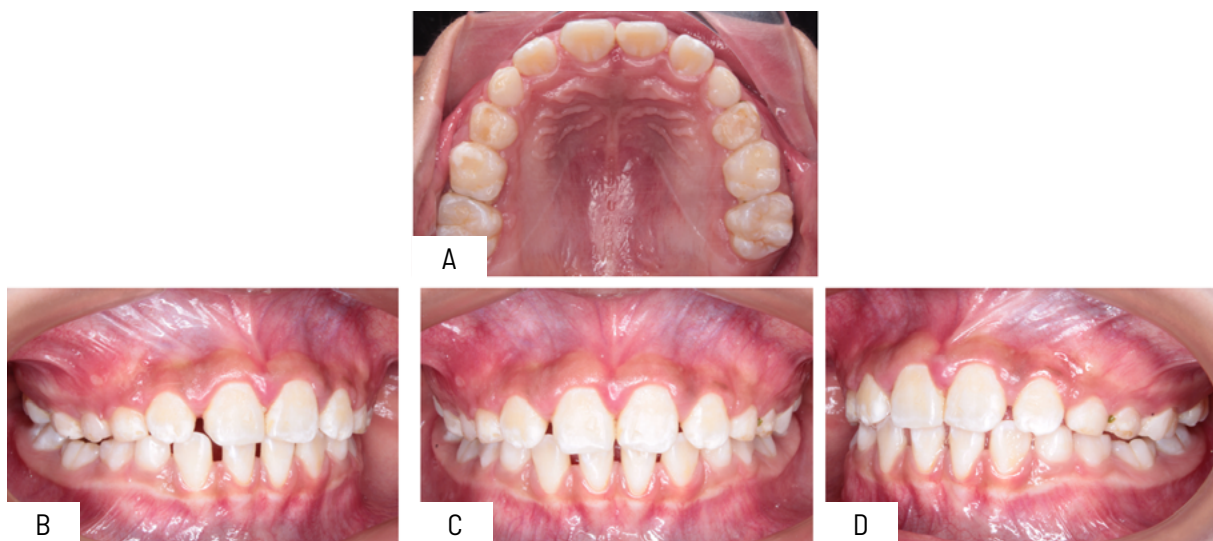

Figura 7. Fotografías intraorales finales. A: Oclusal superior, B: Lateral derecha, C: Oclusal superior, D: Lateral Izquierda.

Se observa la Imagen radiográfica inicial, la imagen radiográfica panorámica al finalizar el caso y una nueva imagen de control después de 10 meses del

tratamiento, nótese los ápices radiculares intactos, figura 8.

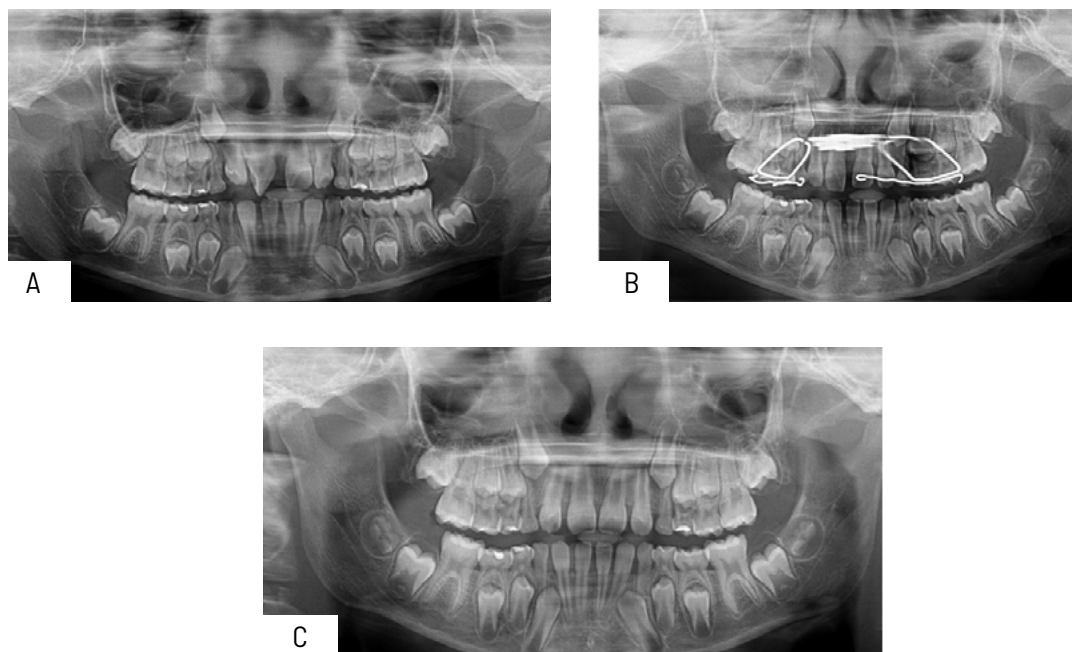


Figura 8. Exámenes complementarios radiográficos. A: Panorámica inicial, B: Panorámica final, C: Panorámica control 10 meses después del tratamiento.

Discusión

En la revisión de la literatura con respecto al movimiento ortodóncico en dientes con ápices inmaduros se decía que podía ser iatrogénico debido a que la fuerza podía alterar la vaina epitelial de Hertwig, perturbando la calcificación del ápice, imposibilitando que el órgano dental consiga su longitud ideal.²⁰ Años después se reporta que el movimiento ortodóncico en dientes inmaduros puede causar disminución radicular por cierre temprano del ápice influencia directa del tejido papilar y pericoronario y no por reabsorción radicular per se.²¹

Una revisión sistemática que evalúa el movimiento dental en ápices inmaduros concluye que no se encuentra alteración en la forma ni en la longitud radicular cuando los dientes con ápices abiertos fueron sometidos a fuerzas ortodóncicas fijas²², otros estudios exponen que los dientes con ápices abiertos son menos propensos a presentar reabsorción radicular apical después del movimiento ortodóncico comparado con los ápices de dientes con ápice completo^{15,23} esto se puede confirmar en

trabajos que evalúan la ultraestructura celular, se ha propuesto que factores de señalización celular Jagged1/Notch2 intervienen de manera crucial en la respuesta de posible reabsorción radicular como respuesta al movimiento dental ortodóncico, estimulando el proceso a través de IL-6 y producción de Rankl por las células del periodonto²⁴, se observó que las citoquinas de la familia de la IL-6 estimulan la formación de osteoclastos y promueven la reabsorción ósea²⁵, se sabe que la respuesta de señalización Notch a fuerzas ortodóncicas altas incitan el proceso de reabsorción radicular mediante la producción de IL-6 del ligamento periodontal²⁴, Xinyi Li et al.¹⁴ plantean que la señalización Notch está presente en la reabsorción radicular, y el diente inmaduro que recibe la fuerza ortodóncica está protegido de la reabsorción radicular por la expresión disminuida de la señalización Notch, incluida la IL-6, que activaba la odontoclastogénesis, así como la osteoclastogénesis, la clave parece estar en la glicoproteína 130 (gp130) esencial para la señalización de la IL-6 que promueve el desarrollo y la diferenciación de osteoblastos²⁶, el sistema de señalización celular IL-6/gp130 mantiene la formación

esponjosa y perióstica normal del hueso al propiciar la actividad osteoblástica²⁷, entonces las señales de actividad celular que se producen al mover ortodómicamente dientes inmaduros pueden aumentar los niveles de pg130, lo que puede limitar la propagación de los osteoclastos en la superficie radicular y promover la actividad odontoblástica y mejor aún propiciar formación radicular después de retirar la fuerza ortodómic¹⁴ en piezas dentales con ápices abiertos.

A propósito del dato último se encontró que en la evaluación de la longitud radicular después del tratamiento ortodómico en dientes con ápice inmaduro el valor promedio de aumento radicular fue de 0.85mm.²⁸

Conclusion

El movimiento dental ortodómico en piezas con ápices inmaduros puede ser seguro y predecible. Existen muchas variables externas que intervienen en el pronóstico del movimiento dental ortodómico y que tienen que ser consideradas. Se necesita conocer la ultraestructura celular y sus mecanismos de transmisión para entender y dar respuesta a eventos macroestructurales.

Referencias bibliográficas

- Li Y, Jacox LA, Little SH, et al. Orthodontic tooth movement: The biology and clinical implications. *The Kaohsiung journal of medical sciences* 2018; 34: 207-214. DOI: <https://doi.org/10.1016/j.kjms.2018.01.007>
- Wise G and King G. Mechanisms of tooth eruption and orthodontic tooth movement. *Journal of dental research* 2008; 87: 414-434. DOI: <https://doi.org/10.1177/154405910808700509>
- Masella RS and Meister M. Current concepts in the biology of orthodontic tooth movement. *American Journal of Orthodontics and Dentofacial Orthopedics* 2006; 129: 458-468. DOI: <https://doi.org/10.1016/j.ajodo.2005.12.013>
- Feller L, Khammissa R, Schechter I, et al. Biological events in periodontal ligament and alveolar bone associated with application of orthodontic forces. *The Scientific World Journal* 2015; 2015: 876509. DOI: <https://doi.org/10.1155/2015/876509>
- Leijten JC, Moreira Teixeira LS, Landman EB, et al. Hypoxia inhibits hypertrophic differentiation and endochondral ossification in explanted tibiae. *PLoS one* 2012; 7: e49896. DOI: <https://doi.org/10.1371/journal.pone.0049896>
- Sprogar Š, Vaupotic T, Cör A, et al. The endothelin system mediates bone modeling in the late stage of orthodontic tooth movement in rats. *Bone* 2008; 43: 740-747. DOI: <https://doi.org/10.1016/j.bone.2008.06.012>
- Brezniak N and Wasserstein A. Orthodontitis: the inflammation behind tooth movement and orthodontic root resorption. *Biology of orthodontic tooth movement: current concepts and applications in orthodontic practice* 2016: 67-101. DOI: 10.1007/978-3-319-26609-1_4
- Andreasen FM and Andreasen JO. Diagnosis of luxation injuries: the importance of standardized clinical, radiographic and photographic techniques in clinical investigations. *Dental Traumatology* 1985; 1: 160-169. DOI: <https://doi.org/10.1111/j.1600-9657.1985.tb00651.x>
- Consolaro A. The four mechanisms of dental resorption initiation. *Dental press journal of orthodontics* 2013; 18: 7-9. DOI: <https://doi.org/10.1590/S2176-94512013000300004>
- Behnaz M, Jazaeri M, Aghandeh P, et al. Genetic factors in determination of risk of external apical root resorption: A concise review. *Gene Reports* 2020; 21: 100850. DOI: <https://doi.org/10.1016/j.genrep.2020.100850>
- Acar A, Canyürek Ü, Kocaaga M, et al. Continuous vs. discontinuous force application and root resorption. *The angle orthodontist* 1999; 69: 159-163. DOI: 10.1043/0003-3219(1999)069<0159:CVDFAA>2.3.CO;2
- Bishara SE, Vonwald L and Jakobsen JR. Changes in root length from early to mid-adulthood: resorption or apposition? *American journal of orthodontics and dentofacial orthopedics* 1999; 115: 563-568. DOI: [https://doi.org/10.1016/S0889-5406\(99\)70281-7](https://doi.org/10.1016/S0889-5406(99)70281-7)

13. Harris EF, Kineret SE and Tolley EA. A heritable component for external apical root resorption in patients treated orthodontically. *American journal of orthodontics and dentofacial orthopedics* 1997; 111: 301-309. DOI: [https://doi.org/10.1016/S0889-5406\(97\)70189-6](https://doi.org/10.1016/S0889-5406(97)70189-6)
14. Li X, Xu J, Yin Y, et al. Notch signaling inhibition protects against root resorption in experimental immature tooth movement in rats. *American Journal of Orthodontics and Dentofacial Orthopedics* 2021; 159: 426-434. e425. DOI: <https://doi.org/10.1016/j.ajodo.2020.05.012>
15. da Silva Filho OG, Mendes OdF, Ozawa TO, et al. Behavior of partially formed roots of teeth submitted to orthodontic movement. *Journal of Clinical Pediatric Dentistry* 2005; 28: 147-154. DOI: 10.17796/jcpd.28.2.56n643558770p763
16. Nanda R. *Estratégias biomecânicas e estéticas em ortodontia*. Elsevier Brasil, 2015.
17. Nilsson E, Bonte E, Bayet F, et al. Management of internal root resorption on permanent teeth. *International journal of dentistry* 2013; 2013: 929486. DOI: <https://doi.org/10.1155/2013/929486>
18. Fernandes M, De Ataíde I and Wagle R. Tooth resorption part I-pathogenesis and case series of internal resorption. *Journal of conservative dentistry* 2013; 16: 4-8. DOI: 10.4103/0972-0707.105290
19. Fontana MLSSN, de Souza CM, Bernardino JF, et al. Association analysis of clinical aspects and vitamin D receptor gene polymorphism with external apical root resorption in orthodontic patients. *American Journal of Orthodontics and Dentofacial Orthopedics* 2012; 142: 339-347. DOI: <https://doi.org/10.1016/j.ajodo.2012.04.013>
20. Phillips JR. Apical root resorption under orthodontic therapy. *The Angle Orthodontist* 1955; 25: 1-22. Disponible en : [https://www.ajodo.org/article/S0889-5406\(94\)70129-6/abstract](https://www.ajodo.org/article/S0889-5406(94)70129-6/abstract)
21. Consolaro A, Ortiz MFM and Velloso TRG. Dentes com rizogênese incompleta e movimento ortodôntico: bases biológicas. *Rev dent press ortodon ortop maxilar* 2001; 25-30. Disponible en: <https://search.worldcat.org/pt/title/Dentes-com-rizogenese-incompleta-e-movimento-ortodontico:-bases-biologicas/oclc/69961631>
22. Milhem IW, Casanova MLB, Moreno FAC, et al. El movimiento dental ortodôntico en ápices inmaduros. Revisión sistemática/orthodontic tooth movement in immature apices. A systematic review. *Revista de la Facultad de Odontología Universidad de Antioquia* 2016; 27: 367. DOI: <http://dx.doi.org/10.17533/udea.rfo.v27n2a7>
23. Hendrix I, Carels C, Kuijpers-Jagtman AM, et al. A radiographic study of posterior apical root resorption in orthodontic patients. *American Journal of Orthodontics and Dentofacial Orthopedics* 1994; 105: 345-349. DOI: 10.1016/S0889-5406(94)70128-8
24. Kikuta J, Yamaguchi M, Shimizu M, et al. Notch signaling induces root resorption via RANKL and IL-6 from hPDL cells. *Journal of dental research* 2015; 94: 140-147. DOI: 10.1177/0022034514555364
25. Cheng LL, Türk T, Elekdağ-Türk S, et al. Repair of root resorption 4 and 8 weeks after application of continuous light and heavy forces on premolars for 4 weeks: a histology study. *American journal of orthodontics and dentofacial orthopedics* 2010; 138: 727-734. DOI: 10.1016/j.ajodo.2009.01.029
26. Shin H-I, Divieti P, Sims NA, et al. Gp130-mediated signaling is necessary for normal osteoblastic function in vivo and in vitro. *Endocrinology* 2004; 145: 1376-1385. DOI: 10.1210/en.2003-0839
27. Murakami M, Hibi M, Nakagawa N, et al. IL-6-induced homodimerization of gp130 and associated activation of a tyrosine kinase. *Science* 1993; 260: 1808-1810. DOI: 10.1126/science.8511589
28. Mavragani M, Bøe OE, Wisth PJ, et al. Changes in root length during orthodontic treatment: advantages for immature teeth. *The European Journal of Orthodontics* 2002; 24: 91-97. DOI: 10.1093/ejo/24.1.91



Caso clínico. Revista OACTIVA. Vol. 11, No. 1, Año 2026, pp. 29-34.
p-ISSN 2477-8915 / e-ISSN 2588-0624. Unidad Académica de Salud y Bienestar. Universidad Católica de Cuenca

Apertura endodóntica guiada digital en incisivo lateral superior con calcificación cervical radicular: reporte de caso

Digitally guided endodontic access in a maxillary lateral incisor with cervical root calcification: a case report

Recibido: 10 de julio 2025 | Aceptado: 09 de enero 2026 | Publicado: 26 de marzo 2026

Aguirre-Bustos Enrique

Escuela de postgrado Altos Estudios en Odontología -
Facultade do Centro Oeste Paulista. Sede Arequipa-Perú.

Villavicencio-Caparó Emilio

emiliovc82@hotmail.com
Escuela de postgrado Altos Estudios en Odontología -
Facultade do Centro Oeste Paulista. Sede Arequipa-Perú.

DOI: <https://doi.org/10.31984/oactiva.v11i1.1177>

Resumen:

La confección de una guía para apertura endodóntica guiada se presenta como una opción clínica precisa para el tratamiento de dientes con conductos radiculares de difícil localización, así como en casos de calcificaciones u obliteraciones en los tercios cervical y medio, e incluso como apoyo en el retiro de instrumentos fracturados. En este reporte se describe el caso de una paciente de 51 años con calcificación del tercio cervical del conducto radicular del incisivo lateral superior izquierdo, con pulpa sana y tejido periapical normal. Debido a la preocupación de la paciente por evitar un tratamiento quirúrgico, considerando que esta pieza era pilar de un puente estético, se planteó un abordaje conservador mediante la confección de una guía para apertura, lográndose un tratamiento exitoso. Se utilizó un archivo de Imágenes Digitales y Comunicaciones en Medicina (DICOM) obtenido de tomografía computarizada de haz cónico (CBCT) y estereolitografía (STL) proveniente del escaneo digital de un modelo en yeso del maxilar superior de la paciente. Ambos archivos fueron importados al software Blue Sky Plan 4, donde se realizó su emparejamiento para el diseño de una guía de acceso personalizada, posteriormente impresa en 3D con resina. La guía permitió un acceso conservador y una localización precisa del conducto radicular, demostrando su efectividad en casos complejos.

Palabras clave: Endodoncia, Calcificación dental, Tomografía computarizada de haz cónico, Preparación del conducto radicular.

Abstract:

The fabrication of a guided endodontic access template has emerged as a precise clinical option for the management of teeth with difficult-to-locate root canals, as well as in cases of calcifications or obliterations in the cervical and middle thirds, and even as an aid in the removal of fractured instruments. This report describes the case of a 51-year-old female patient presenting with calcification of the cervical third of the root canal in the maxillary left lateral incisor, with a vital pulp and normal periapical tissues. Due to the patient's concern about avoiding surgical intervention, and considering that the tooth served as an abutment for an esthetic bridge, a conservative approach was proposed through the fabrication of a guided access template, resulting in a successful outcome. A Digital Imaging and Communications in Medicine (DICOM) file obtained from cone-beam computed tomography (CBCT) and a stereolithography (STL) file derived from the digital scan of a maxillary gypsum model were used. Both files were imported into Blue Sky Plan 4 software, where they were matched to design a customized access guide, which was subsequently fabricated using 3D printing with resin. The guide enabled a conservative access and precise localization of the root canal, demonstrating its effectiveness in complex cases.

Keywords: Endodontics, Tooth calcification, Cone-beam computed tomography, Root canal preparation.

Introducción:

La calcificación u obliteración de los conductos radiculares representa siempre un desafío significativo para el endodoncista, presentando un alto riesgo de perforación accidental y pérdida excesiva de estructura dentaria, debido a la prevalencia encontrada en estudios actuales, sobre todo en piezas anteriores, por ejemplo, 34 estudios hasta el 2023 en piezas permanentes y temporales tras traumatismos mostraron una prevalencia estimada de obliteraciones del 27.6% en piezas permanentes y 21.9% en piezas temporales¹, otro estudio con 2161 CBCT de piezas anteriores en pacientes a partir de los 18 años mostró obliteración del conducto radicular en piezas anteriores, con edad como factor significativo.²

En este contexto, el abordaje con una guía impresa en 3D, mediante la integración de una tomografía y el escaneo de modelos, permite una apertura más predecible, controlada y conservadora, especialmente en piezas con calcificación radicular severa^{3,4} o entradas de conductos difíciles de hallar.

La integración de la CBCT y los modelos impresos en 3D han demostrado ser herramientas tanto diagnósticas como clínicas de alta precisión, permitiendo una planificación virtual exacta de la trayectoria de acceso, mejorando la eficiencia operatoria y la seguridad del procedimiento además de reducir el tiempo clínico.⁵ La apertura guiada ha sido calificada como una herramienta revolucionaria para el manejo predecible de conductos severamente

calcificados, especialmente en dientes anteriores donde la precisión es crítica para preservar la estética y función dentaria^{6,7}, además de permitir conservar una mayor cantidad de estructura dentaria y reducir ampliamente el riesgo de desviaciones o perforaciones iatrogénicas en comparación con los abordajes convencionales⁸, siendo una alternativa predecible y mínimamente invasiva por combinar tanto la tomografía computarizada de haz cónico como la impresión 3D junto al uso de un software de planificación digital como Blue Sky Plan 4 o Co-DiagnostiX.^{9,10} Incluso en piezas mandibulares con acceso más limitado, como los incisivos inferiores, se ha reportado que el acceso guiado facilita la localización del conducto radicular sin provocar desviaciones ni perforaciones accidentales.¹¹

Este reporte presenta el abordaje exitoso de un incisivo lateral superior con calcificación del tercio medio del conducto radicular usando la técnica de apertura guiada diseñada digitalmente sin la utilización de un sistema diseñado para estos casos, sino una impresión personalizada utilizando principios básicos de planificación digital.

Presentación del caso:

Paciente femenina de 51 años, sin antecedentes médicos relevantes, fue referida al área de endodoncia de Facultad Centro Oeste Paulista, a la unidad de Altos Estudios en Odontología (AEO-FACOP) por la imposibilidad de localizar el conducto radicular en la pieza 2.2, con pulpa sana y tejido periapical normal, la paciente se mostraba ansiosa debido a

los intentos fallidos de intentar localizar la entrada del conducto radicular ya que no deseaba perder la pieza por ser pilar de un puente fijo estético. Ra-

diográficamente se pudo observar calcificación del tercio cervical del conducto radicular (Figura 1A).

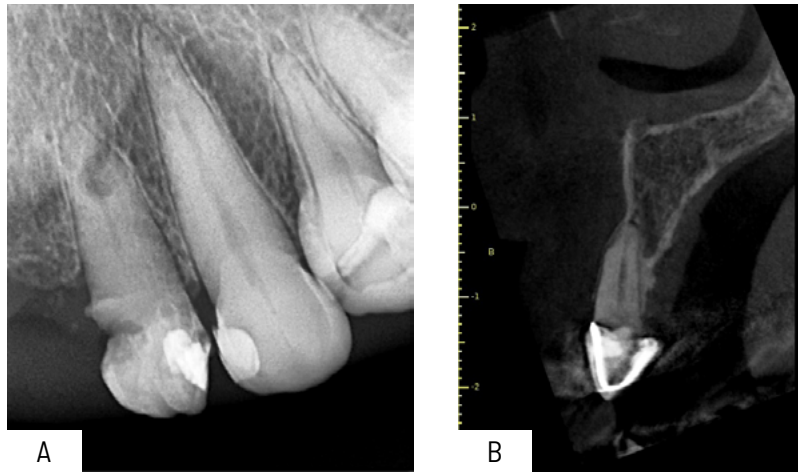


Figura 1. Evaluación radiográfica y tomográfica. **A:** Radiografía periapical mostrando calcificación de tercio cervical radicular de pieza 2.2; **B:** Corte tomográfico sagital mostrando claramente calcificación del tercio cervical radicular

Tras la explicación del plan de tratamiento, se obtuvo el consentimiento informado por escrito de la paciente, en cumplimiento de los principios éticos correspondientes, se manejaron los datos del paciente en reserva y se planificó el tratamiento mediante el uso de una guía para apertura personalizada. Se pidió una CBCT para poder evidenciar mejor la calcificación (Figura 1B) y se procedió a la toma de modelo del maxilar superior el cual fue vaciado en yeso de ortodoncia para su posterior escaneo.

Los archivos DICOM y STL fueron importados y emparejados en el programa Blue Sky Plan 4 para diseñar una guía de apertura personalizada haciendo una simulación de colocación de implante personalizado con longitud de 16mm, diámetro apical de 1.5mm y diámetro oclusal de 1.5mm, el tubo guía de software fue configurado con diámetro de agujero de 1.7mm para dar un espacio de tolerancia de 0.2mm para el ingreso de la fresa, altura de 4mm y desplazamiento en 0mm (Figura 2 A, B y C).

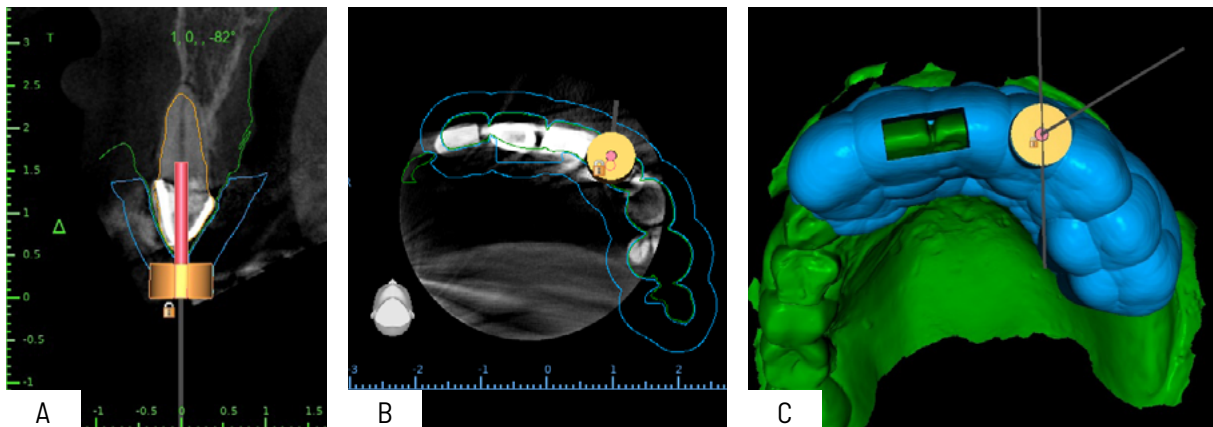


Figura 2. Diseño Digital de guía endodóntica. **A:** Corte tomográfico sagital con diseño de implante personalizado; **B:** Vista axial de la planificación digital para la guía de acceso endodóntico mediante CBCT y superposición STL; **C:** Vista oclusal de guía totalmente diseñada.

La impresión 3D de la guía se realizó con resina bio-compatible (Figura 3A). Durante el procedimiento clínico, se aplicó anestesia local en fondo de surco para el bloqueo sensitivo de la pieza 2.2, se retiró el puente, se instaló la guía en la paciente (Figura 3B)

y se realizó la apertura con una piedra diamantada para alta velocidad FG 1014HL (Option) ya que esta posee un diámetro igual de 1.5mm tanto en la parte activa como en el vástago inactivo (Figura 3C).

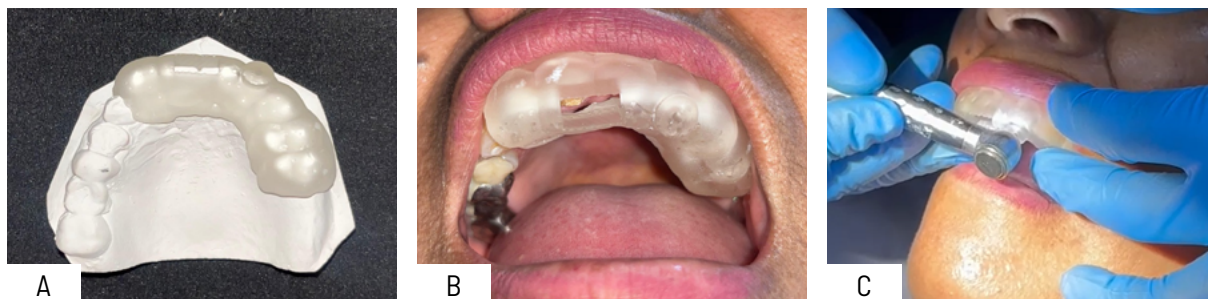

Figura 3. Prueba clínica y adaptación de la guía endodóntica en modelo y en boca. A: Vista de la guía impresa y adaptada en modelo; **B:** Vista de la guía impresa y adaptada en el paciente; **C:** Apertura endodóntica guiada mediante guía impresa en 3D.

El conducto fue localizado sin ninguna complicación y con facilidad. Se procedió al aislamiento de la pieza con dique de goma y clamp de polietertercetona (PEEK). Se realizó la permeabilización del conducto y se tomó una radiografía para la comprobación del acceso al conducto radicular y se realizó la conductometría (Figura 6A). Se instrumentó luego con una lima recíprocante AF Blue R3 25.06 (Fanta) y finalmente se obturó con un cono 25.06 además de conos accesorios con cemento a base de hidróxido

de calcio y resina epóxica (Sealer 26) y técnica híbrida de Tagger y se tomó una radiografía post operatoria para la comprobación de la obturación en los niveles indicados (Figura 6B). La paciente no presentó complicaciones luego del tratamiento y fue derivada con el rehabilitador para la confección de un perno de fibra de vidrio. No se pudo concretar un seguimiento posterior debido a imposibilidades por parte de la paciente.

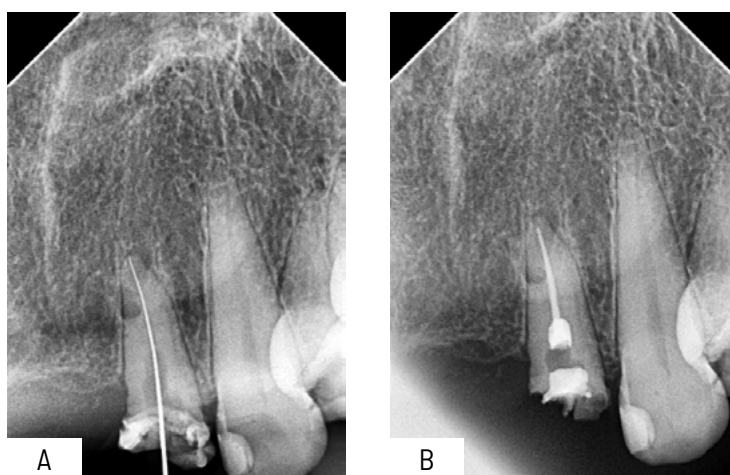


Figura 6. Control radiográfico del acceso y obturación en tratamiento endodóntico guiado A: Determinación radiográfica de la longitud de trabajo con lima K #10. **B:** Radiografía de obturación final.

Discusión:

La apertura guiada en endodoncia ha demostrado eficacia en casos de calcificación u obliteración del conducto radicular. En este caso, luego de observar y analizar clínica y radiográficamente que un método de desgaste convencional con piedra diamantada o incluso con inserto ultrasónico diamantado podría generar un debilitamiento en las paredes radiculares debido a un posible desgaste excesivo se optó por una técnica guiada con el uso de la digitalización que permita una planificación precisa, conservación de tejido dentario y reducción del riesgo de iatrogenia accidental.^{5,6} Comparada con la técnica convencional, la guía impresa en 3D permitió llevar la planificación digital al momento clínico para lograr un acceso rápido y centrado,⁷ al reducir significativamente el tiempo de trabajo, así como el riesgo de desgaste excesivo y el consecuente debilitamiento de las paredes radiculares, disminuyendo la probabilidad de fractura.

Los sistemas convencionales para apertura guiada en endodoncia son realizados con brocas de diferentes diámetros y anillos metálicos, lo que hace que el costo de su confección sea mayor, pero en este caso pudimos utilizar una fresa redonda con el mismo diámetro tanto en la parte activa como en el vástago, siendo este de 1.5mm cumpliendo el principio de forma cilíndrica del instrumento para ser guiado por el tubo guía sin alteraciones en el eje de perforación. La piedra FG 1014HL mostró un buen desempeño en corte dirigido. La combinación con sistemas mecanizados modernos como el uso de limas recíprocantes y cementos selladores biocompatibles optimizó el tratamiento.^{8,9} El uso de sistemas mecanizados recíprocantes, como el sistema AF Blue R3 de Fanta, ha sido asociado con una instrumentación más conservadora y una mejor adaptación del sellado apical.³ Estos sistemas, combinados con cementos biocompatibles y que ofrezcan propiedades de sellado hermético como Sealer²⁶, contribuyen a una adecuada cicatrización periapical.⁷ Un aspecto relevante es el uso de herramientas de diseño digital, como el software Blue Sky Plan 4, que permite la superposición precisa de archivos en formato DICOM y STL, representando un avance significativo en el campo de la endodoncia.⁶

En este caso, la paciente se mostró conforme y satisfecha con los resultados ya que fueron los más próximos a sus expectativas de conservación.

Sin embargo, es necesario mencionar que, para piezas posteriores, especialmente para conductos mesiales, el uso de una guía podría ser dificultoso debido a la cantidad de espacio necesario para la instalación de la guía y la introducción de la piedra diamantada, sobre todo en pacientes con limitada apertura lo que haría casi imposible su uso, además el costo adicional tanto de la toma de la CBCT como de la impresión en 3D podría ser un factor desanimante para algunos pacientes, además, al dar una inclinación que produzca un roce con el tubo guía producirá que la fresa diamantada deje de girar debido a que son del mismo diámetro, esto es tanto una ventaja como desventaja ya que nos permitirá reubicar la posición de la piedra diamantada y poder hacer la correcta apertura pero también puede generar un aumento en el tiempo de trabajo.

Conclusión:

La apertura guiada digitalmente en endodoncia es una alternativa segura y altamente predecible para casos complejos de calcificación radicular. La integración de CBCT, modelado 3D con escaneo intraoral y fresado guiado permite tratamientos más conservadores, eficientes, personalizados y exitosos, reduciendo errores operatorios y maximizando la conservación de estructuras dentarias importantes.

En el caso presentado, la localización exacta del conducto radicular fue exitosa gracias al uso de un protocolo digital sistematizado, demostrando que este tipo de técnicas no solo optimizan la eficiencia operatoria, sino que además mejoran los resultados clínicos en el corto y mediano plazo. Los resultados de este caso son coherentes con artículos recientes, los cuales muestran tasas elevadas de éxito en piezas dentales con calcificaciones severas tratadas con técnicas guiadas.

En conclusión, la confección de una guía impresa en 3D puede ser considerada como una herramienta de primera elección en casos complejos de obliteración radicular, siempre que se cuente con los recursos tecnológicos y la capacitación adecuada. Su aplicación contribuye significativamente al avance de la práctica endodóntica moderna, integrando precisión digital, mínima invasión y predictibilidad.

Conflictos de interés: Los autores declaran no tener conflictos de interés.

Referencias bibliográficas:

1. Abreu MG, Fernandes TO, Antunes LS, Antunes LA, de Faria LCM. Prevalence of pulp canal obliteration after traumatic dental injuries: a systematic review and meta-analysis. *Braz Oral Res.* 2024;38:e092. doi:10.1590/1807-3107bor-2024.vol38.0092.
2. Vera J, Thepris-Charaf J, Hernández-Ramírez A, González García J, Romero M, Vazquez-Carcaño M, Arias A. Prevalence of pulp canal obliteration and periapical pathology in human anterior teeth: a three-dimensional analysis based on CBCT scans. *Aust Endod J.* 2023;49(2):351-357. doi:10.1111/aej.12669.
3. Alberdi JC, Troiano I, Troiano MA, Sanchez PM, Ferreira Alves FR. Effective management of calcified root canals using static-guided access: a case series. *Eur Endod J.* 2025;10(1):73-82. doi:10.14744/ej.2024.66588.
4. Torres A, Dierickx M, Lerut K, Bleyen S, Shaheen E, Coucke W, Pedano MS, Lambrechts P, Jacobs R. Clinical outcome of guided endodontics versus freehand drilling: a controlled clinical trial, single arm with external control group. *Int Endod J.* 2025;58(2):209-224. doi:10.1111/iej.14157.
5. Hildebrand H, Krug R, Leontiev W, Dagassan-Berndt D, Krastl G, Weiger R. Real-time guided endodontics versus conventional freehand access cavity preparation by a specialist: an ex vivo comparative study. *Clin Oral Investig.* 2025;29(4):232. doi:10.1007/s00784-025-06310-8.
6. Panithini DB, Sajjan GS, Kinariwala N, Medicharla UD, Varma KM, Kallepalli M. Real-time guided endodontics: a case report of maxillary central incisor with calcific metamorphosis. *J Conserv Dent.* 2023;26(1):113-117. doi:10.4103/jcd.jcd_506_22.
7. Peña-Bengoa F, Valenzuela M, Flores MJ, Dufey N, Pinto KP, Silva EJNL. Effectiveness of guided endodontics in locating calcified root canals: a systematic review. *Clin Oral Investig.* 2023;27(5):2359-2374. doi:10.1007/s00784-023-04863-0.
8. Krastl G, Zehnder MS, Connert T, Weiger R, Kühl S. Guided endodontics: a novel treatment approach for teeth with pulp canal calcification and apical pathology. *Dent Traumatol.* 2016;32(3):240-246. doi:10.1111/edt.12235.
9. Tavares WLF, Diniz Viana AC, de Carvalho Machado V, Henriques LCF, Sobrinho APR. Guided endodontic access of calcified anterior teeth. *J Endod.* 2018;44(7):1195-1199. doi:10.1016/j.joen.2018.04.014.
10. Ghosh S, Gehlot PM, Puthusseril RA, Mariswamy AB. Guided endodontics: a pathbreaking approach to the management of calcified canals: a case report. *J Int Oral Health.* 2024;16(1):90-94. doi:10.4103/jioh.jioh_233_23.
11. Ishak G, Habib M, Tohme H, Patel S, Bordone A, Perez C, Zogheib C. Guided endodontic treatment of calcified lower incisors: a case report. *Dent J (Basel).* 2020;8(3):74. doi:10.3390/dj8030074.



Caso clínico. Revista OACTIVA. Vol. 11, No. 1, Año 2026, pp. 35-42.
p-ISSN 2477-8915 / e-ISSN 2588-0624. Unidad Académica de Salud y Bienestar. Universidad Católica de Cuenca

Granuloma periférico de células gigantes en paciente pediátrico: Reporte de caso con acompañamiento sin presencia de recidiva

Peripheral Giant Cell Granuloma in a pediatric patient:
Case report with follow-up without recurrence

Recibido: 25 de septiembre 2025 | Aceptado: 06 de marzo 2026 | Publicado: 26 de marzo 2026

Lozada-Fuentes Karelys Maribel

Universidad Autónoma de Guadalajara, Facultad de Odontología, C.P. 45129, Jalisco, México

De La Mora-Cabrera Diana Julia

Universidad Autónoma de Guadalajara, Facultad de Odontología, C.P. 45129, Jalisco, México

López-Ortega Carlos Fernando

Universidad Autónoma de Guadalajara, Facultad de Odontología, C.P. 45129, Jalisco, México

Guardado-Luevanos Israel

Universidad Autónoma de Guadalajara, Facultad de Odontología, C.P. 45129, Jalisco, México

Gutiérrez-Córtés Evangelina

Universidad Autónoma de Guadalajara, Facultad de Odontología, C.P. 45129, Jalisco, México

Valdivia Andrea Dolores Correia Miranda

Universidad Autónoma de Guadalajara, Facultad de Odontología, C.P. 45129, Jalisco, México

DOI: <https://doi.org/10.31984/oactiva.v11i1.1199>

RESUMEN

El granuloma periférico de células gigantes (GPCG) constituye un proceso proliferativo de carácter benigno, con predilección en el sexo femenino representando en la población infantil el 9% de los casos. Este artículo tiene como objetivo presentar el caso clínico de un paciente pediátrico con características clínicas, radiográficas e histopatológicas tratado con escisión quirúrgica y curetaje exhaustivo, sin signos de recidiva. Se documenta el caso de un paciente masculino de seis años con nódulo bilobulado en el sector anterior del maxilar. Las imágenes radiográficas no muestran afectaciones óseas. Se realizó biopsia excisional con estudio histopatológico que confirmó diagnóstico de GPCG. En el seguimiento de un año no se observa recidiva.

El presente caso clínico, resalta la importancia del correcto tratamiento y diagnóstico diferencial para evitar recidivas en pacientes pediátricos con un abordaje multidisciplinar.

Palabras Clave: Granuloma, Células gigantes, Odontología pediátrica

ABSTRACT

Peripheral giant cell granuloma (PGCG) is a benign proliferative process that predominantly affects women, accounting for 9% of cases in the pediatric population. This article presents the clinical case of a pediatric patient with clinical, radiographic, and histopathological characteristics who was treated with surgical excision and thorough curettage, with no signs of recurrence. We document the case of a six-year-old male pediatric patient with a bilobulated nodule in the anterior maxilla. Radiographic images show no bone involvement. An excisional biopsy with histopathological study was performed, confirming the diagnosis of GPCG. No recurrence was observed during the patient's follow-up. This clinical case highlights the importance of correct treatment and differential diagnosis to prevent recurrence in pediatric patients with a multidisciplinary approach.

Key Words: Granuloma, Giant Cells, Pediatric Dentistry

Introducción

Las hiperplasias reactivas gingivales se definen como proliferaciones localizadas en distintas áreas de la mucosa ante estímulos locales o sistémicos como factores irritantes, inflamatorios o relacionados con acumulación de placa dentobacteriana.^{1,2} Clínicamente son muy similares, manifestándose como un aumento de volumen en la cavidad oral, estas pueden ser ulceradas o mantener la integridad de la mucosa y generalmente son asintomáticas siendo su signo principal la inflamación y el sangrado.¹ Entre estas lesiones destaca GPCG, por su origen y comportamiento clínico característico.

El GPCG es una lesión benigna y de carácter reactivo, suele ubicarse en el hueso alveolar y a nivel gingival, especialmente en la región anterior de la mandíbula.¹ Se manifiesta en pacientes de todos los grupos etarios, desde los dos años hasta los ochenta años², aunque puede presentarse en ambos sexos, tiene mayor prevalencia en mujeres entre los cuarenta y sesenta años.³ Estas lesiones representan menos del 10% de las patologías reactivas y en pacientes pediátricos, es poco común, representando aproximadamente el 20-33% de los casos^{3,4}, es más vulnerable durante el recambio de dentición sobre todo en incisivos y molares.^{3,5} Clínicamente, el GPCG se manifiesta como un nódulo lobulado, exofítico y bien definido, de base sésil o pediculada. Su tamaño es variable³ y limitado.⁶ La coloración oscila entre rosado y púrpura azulado.¹ La superficie típicamente

es lobulada, ulcerada y muestra mayor facilidad al sangrado. Es de consistencia firme, indolora y pueden ocasionar reabsorción ósea leve siendo una lesión asintomática.⁶ La etiología de esta patología es desconocida,⁷ sin embargo, surge del tejido conectivo proveniente del ligamento periodontal o periostio, como consecuencia de irritaciones mecánicas locales, infecciones o traumatismos, como extracciones e incluso desequilibrio hormonal⁸ relacionado con el hiperparatiroidismo.⁹ El principal factor de riesgo es la deficiente higiene oral y el acúmulo de alimentos que permite la formación de placa dentobacteriana en el área afectada.⁵ Sin embargo, el diagnóstico debe ser confirmado por el examen histopatológico.

La histopatología de esta lesión incluye las células gigantes multinucleadas tipo osteoclasto¹, en combinación con células mesenquimales fusiformes y ovals, así como células inflamatorias.^{3,10} Por lo que, el diagnóstico diferencial histológico, incluye otras patologías asociadas a la presencia de células gigantes multinucleadas, entre ellas, el tumor pardo relacionado con el hiperparatiroidismo⁹ o querubismo que es más frecuente en paciente pediátricos. Clínicamente, el granuloma piógeno y fibroma osificante periférico debido a su localización y aspecto clínico.^{2,3} El diagnóstico temprano es de mucha ayuda para evitar problemas dentales y óseos, como desplazamientos dentales o reabsorciones óseas.^{2,11} El tratamiento adecuado de esta patología es la escisión completa de la lesión, además de eliminar

el factor causal^{3,10}, posteriormente la rehabilitación de la zona afectada, en caso de ser necesario.

El objetivo de este reporte de caso es presentar las características clínicas, radiográficas e histopatológicas de un GPCG en un paciente pediátrico de seis años, tratado con escisión quirúrgica y curetaje exhaustivo, sin signos de recurrencia.

Reporte del caso

paciente masculino de seis años acudió por primera vez al Departamento de Odontopediatría de la Universidad Autónoma de Guadalajara, se realizó la historia clínica, donde sus padres no reportan antecedentes sistémicos ni comorbilidades, no refieren antecedentes familiares de importancia. En el contexto psicosocial los padres refieren limitaciones en

el acompañamiento odontológico, relacionado con el ámbito laboral y un nivel socioeconómico bajo. Asimismo, mantiene una dieta alta en azúcares y carbohidratos correlacionándolo con la presencia de lesiones cariosas. El motivo de consulta fue: "Mi hijo tiene una bola muy grande". Después de firmado el consentimiento informado se procedió al examen intraoral donde se observó un nódulo bilobulado con superficie lisa, base sésil, asintomático, eritematoso, que abarca encía vestibular desde el órgano dental (O.D) 5.3 a 5.5 y zona oclusal de O.D 5.4 ausente, midiendo aproximadamente 15x10 mm (Figura 1), con evolución rápida de tres meses, posterior a una extracción dental, además de la presencia de múltiples lesiones cariosas. La Tabla 1 resume de forma cronológica la evolución clínica y el tratamiento odontológico que se llevó a cabo en el paciente.

Tabla 1: Cronología de eventos importantes del caso

Tiempo	Evento
3 meses previos	Presencia de nódulo asintomático de rápida evolución
Día 0	Examen clínico y radiográfico de la lesión
Día 7	Remisión al área de Periodoncia para extirpación, curetaje y toma de muestra para biopsia.
Día 14	Informe histopatológico confirma GPCG
Día 17	Revisión post- quirúrgica con proceso de cicatrización adecuado
1 mes	Rehabilitación preventiva de pieza ausente con mantenedor de espacio
1 año	Seguimiento exitoso sin presencia de recidiva.

Al análisis radiográfico, no presenta afectación ósea, siendo una lesión exclusiva de tejidos blandos (Figura 1- C) El paciente fue remitido al Departamento de Periodoncia e Implantología para realizar la extirpación quirúrgica de la lesión, la cual fue enviada posteriormente al área de histopatología para la evaluación y confirmación del diagnóstica definitivo, considerando como diagnóstico presuntivo un

hemangioma lobular capilar. Bajo anestesia local, con técnica troncular al nervio alveolar posterior y medio, así como al nervio palatino mayor, se realizó la extirpación excisional de la lesión, utilizando una hoja de bisturí 15C. Posteriormente se llevó a cabo un curetaje minucioso del área comprometida para minimizar el riesgo de recurrencia de la patología (Figura 2A).

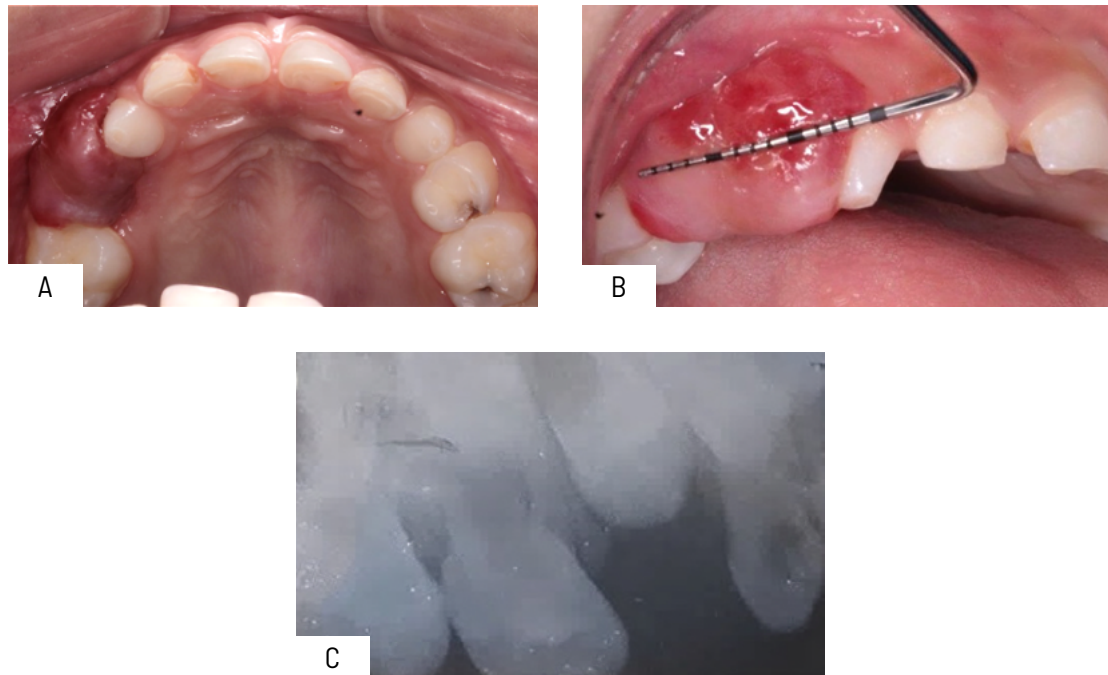


Figura 1: Examen clínico y radiográfico. A: Vista oclusal derecha de la lesión, B: Vista lateral derecha de la lesión, C: Radiografía periapical, no se observa afectación ósea.

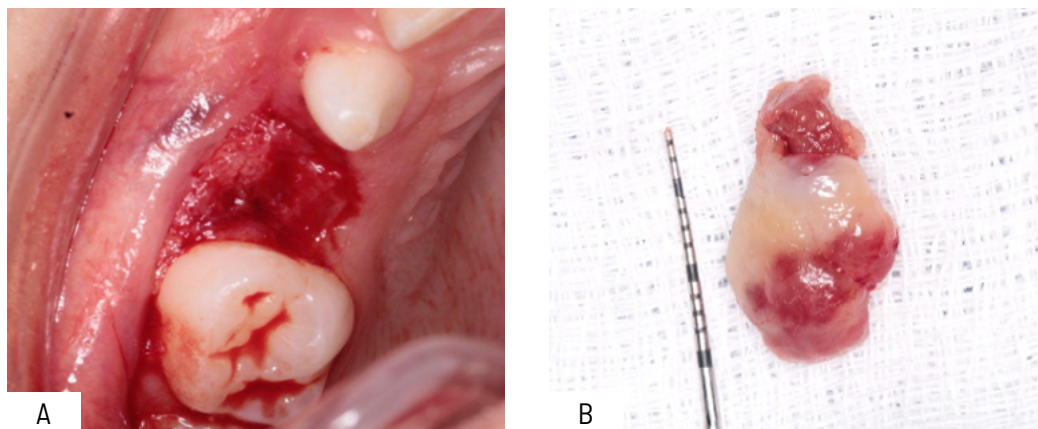


Figura 2: Biopsia excisional: vista clínica y espécimen quirúrgico A: Vista oclusal derecha post- biopsia excisional, B: Muestra quirúrgica con extensión de 15x 10 mm.

La muestra (Figura 2B) fue inmersa en formol al 10% y posteriormente se analizó histopatológicamente con el objetivo de verificar el diagnóstico y descartar otras posibles patologías. El resultado histopatológico reportó una hiperplasia reactiva con proliferación de células gigantes multinucleadas

dispersas en tejido conectivo fibroso, con marcada angiogénesis y extravasación eritrocitaria. El epitelio superficial escamoso estratificado paraqueratinizado con zonas extensas ulceradas y atrofia (Figura 3). Con estos hallazgos se llegó al diagnóstico de GPCG.

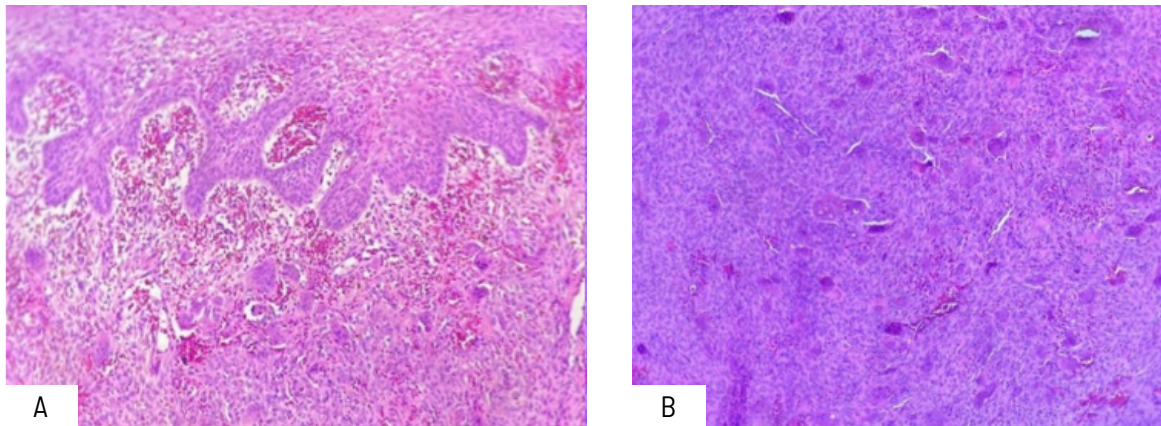


Figura 3: Hallazgos histopatológicos de la lesión. A: Fotomicrografías con tinción H&E - Aumento 10x, se observa áreas de ulceración y atrofia con extravasación eritrocitaria, B: Aumento 40x, presencia de células gigantes multinucleadas con abundantes fibroblastos, histocitos y focos de hueso metaplásico.

El postoperatorio se realizó a los diez días con una adecuada cicatrización (Figura 4), veinte días después, fue instalado mantenedor de espacio banda

ansa en O.D 5.5 como anclaje (Figura 4C) con la finalidad de salvaguardar el espacio de O.D 1.4 hasta su futura erupción.

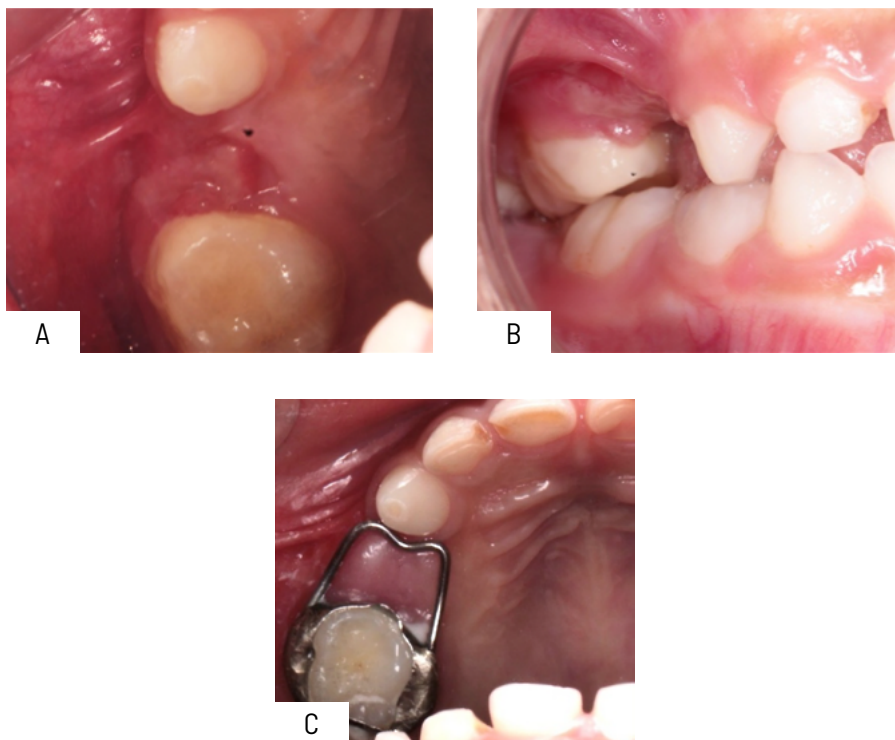


Figura 4: Seguimiento postoperatorio y colocación de mantenedor de espacio A: Vista Oclusal postoperatorio, B: Vista lateral postoperatorio a los 10 días, C: Cementación de mantenedor de espacio banda ansa.

Finalmente, a los 12 meses de seguimiento, se evidenció integridad tisular completa de la zona anteriormente afectada de manera óptima presentando mucosa y encía con coloración rosa coral, textura

lisa, consistencia firme y rebordes alveolares de piezas adyacentes bien definidos, sin ningún tipo de irregularidad que indique patología ni recidiva (Figura 5).

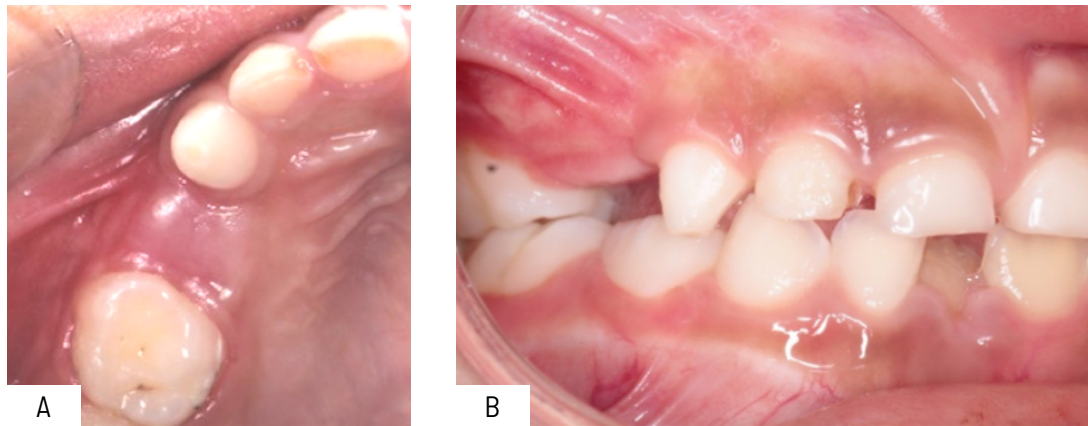


Figura 5: Seguimiento clínico a un año sin recidiva. A: Vista oclusal a un año sin recidiva, B: Vista lateral derecha a un año sin recidiva.

Discusión

El GPCG, es una lesión reactiva hiperplásica benigna^{12,13}, se desconoce su etiología principal pero puede ser causada por un traumatismo crónico o irritación de la zona afectada.¹³ La tasa de recurrencia se considera baja, si el tratamiento se realiza con éxito y se elimina completamente los factores causales locales.^{13,8} Esta hiperplasia es más común en adultos, estructuralmente tiene mayor incidencia en el sector anterior de la mandíbula que en maxilar.^{13,15} Es inusual en pacientes pediátricos, sin embargo, Chrcanovic y colaboradores, en un estudio de 2824 casos, reportaron la prevalencia en niños menores de 10 años en un 9,5%¹⁵ y entre el 20 y 30% durante la primera y segunda década de vida.¹⁶ Por otro lado, Giansanti y colaboradores realizaron un estudio de 720 casos, donde presentaron una recurrencia del 33% en pacientes menores de 20 años, equivalente al 34% de casos en un rango de 5 y 15 años.¹⁷ No obstante, este caso fue presentado en un infante de seis años, viéndose afectado el maxilar anterior, al igual que el caso de Chanda y colaboradores, siendo un contraste con la distribución habitual.

Estudios mencionan que el GPCG presenta un comportamiento más agresivo y tiende a crecer rápidamente en niños, presentando reabsorciones de cresta interproximal, infiltrar en hueso alveolar, desplazamiento o movilidad de piezas adyacentes, interferir en erupción y una tasa alta de recurrencia.^{13,16} Por ello, es fundamental el correcto diagnóstico, sobre todo en pacientes pediátricos, incluso en casos de agrandamiento gingival que pueda conllevar a tratamientos innecesarios. Se debe conside-

rar que la mala higiene, acumulación de placa dental puede agravar la situación.

En el presente caso, la patología se manifestó en un paciente de género masculino de seis años como un nódulo bilobulado, exofítico y de superficie lisa a nivel de encía vestibular, asintomático con presencia de sangrado ante algún estímulo como el cepillado. Como menciona la literatura, la inflamación fue uno de los signos más característicos, sin embargo, este no presentó movilidad de dientes vecinos.^{12,15} En el análisis radiográfico no se evidenció compromiso óseo significativo, observándose únicamente afectación de tejidos blandos. Doddawad y colaboradores, describen la presencia de reabsorciones cóncavas del hueso alveolar, término que hace referencia al fenómeno de nivelación ósea.⁷ Es crucial el estudio radiográfico en patologías de células gigantes, ya que permite determinar la extensión de la lesión y delimitar el compromiso a nivel óseo o únicamente de tejidos blandos.

De acuerdo con las características clínicas, se sugieren los siguientes diagnósticos diferenciales, como el hemangioma lobular capilar (granuloma piógeno) o fibroma osificante periférico por su similitud en morfología y agentes causales como la respuesta reactiva ante estímulos irritantes.¹⁹ Histológicamente se presenta el tumor de células gigantes, se considera una lesión intraósea con células gigantes multinucleadas; el granuloma central de células gigantes, que se diferencia por la destrucción ósea agresiva al igual que el condroblastoma, que provoca daño óseo de forma irregular. Otras patologías asociadas son los quistes odontogénicos, simulan-

do un volumen gingival similar. Es por ello, que un estudio completo tanto radiográfico como histopatológico nos ayudarán a un correcto diagnóstico.^{18,19}

Este caso presenta la correcta escisión quirúrgica del GPCG, sin presencia de recidiva con un año de acompañamiento, siendo, según algunos estudios, reportado más propenso la recidiva en la población infantil, con una tasa de 1,4% y el 22%¹⁰ aunque se han demostrado cifras más elevadas, oscilando entre el 5% y 70,6% en algunos casos.⁷ El estudio de Chrcanovic y colaboradores, encontró una recurrencia global del 9,5%¹⁶, atribuidas a factores como la supresión del periostio o del ligamento periodontal, escisión superficial o incompleta, falta de cooperación del paciente y efecto terapéutico conservador.^{16,13} Este tipo de patologías, aunque son asintomáticas pueden generar gran preocupación tanto en lo padres como en los niños que lo presentan, considerando su rápida evolución en esta población de pacientes. Por esta razón, se demuestra la relevancia del diagnóstico temprano y la excisión quirúrgica adecuada, las cuales adquieren gran importancia ya que resultan fundamentales para prevenir posibles recidivas y garantizar un tratamiento eficaz, como fue realizado en este caso clínico presentado.

Conclusiones

Dentro de las limitaciones de este caso clínico, es importante resaltar que no todas las lesiones nodulares de origen reactivo corresponden a GPCG, debido a la similitud clínica que puede presentar con otras patologías como fibroma osificante periférico o el hemangioma lóbulo capilar. Por ello, el estudio histopatológico constituye el método confirmatorio indispensable para establecer el diagnóstico definitivo y orientar un manejo terapéutico adecuado. Asimismo, una evaluación clínica y radiográfica integral junto con un adecuado control de los factores causales locales y el mantenimiento de una higiene oral estricta son fundamentales para reducir el riesgo de recurrencia y favorecer un pronóstico favorables.

Conflicto de interés: Los autores del presente estudio manifiestan que no existe ningún conflicto de intereses con relación al tema de estudio.

Referencias Bibliográficas

1. Muela D, Díaz J, Gómez H, Hernández M. An unusually large peripheral giant cell granuloma: a case report. *Rev Esp Cirug Oral y Maxilofac.* 2020; 42(2): 87-90.
2. Oliva L, Oliva M, Herrera N, Andrade R. Granuloma periférico de células gigantes. *Rev Odontol Mex.* 2014;18(3):185-190.
3. Regezzi. *Oral patología clínicas Pathologie correlations.* Philadelphia, PA: Elsevier - Health Sciences Division; 2017.
4. Chandna P, Srivastava N, Bansal V, Wadhwan V, Dubey P. Peripheral and Central Giant Cell Lesions in Children: Institutional Experience at Subharti Dental College and Hospital. *Indian J Med Paediatr Oncol.* 2017 Oct-Dec;38(4):440-446. doi: 10.4103/ijmpo.ijmpo_17_16. PMID: 29333009; PMCID: PMC5759061.
5. Sharma M, Sarma MK, Choudhury D, Rao SS, Santosh BS, Debnath A, Deka M. Peripheral Giant Cell Granuloma - A Case Report of a 9-Year-Old Male Child. *J Pharm Bioallied Sci.* 2024
6. Boj R, Catalina M, Mendoza A. *Odonto Pediatría bebés, niños y adolescentes.1ra.ed.* Odontología actual; 2019
7. Doddawad VG, Shivananda S, Girish MS, Bhuyan L. Delayed Eruption of Tooth Due to Peripheral Giant-Cell Granuloma: An Unusual Presentation and Treatment in 15-Year-Old Child Patient. *J Pharm Bioallied Sci.* 2022;14(Suppl 1):S1079-S1081. doi: 10.4103/jpbs.jpbs_791_
8. Yousefian M, Aghakouchakzadeh A, Torki S. Peripheral giant cell granuloma as a sign of hyperparathyroidism in a patient under hemodialysis: A case report and review of literature. *Clin Case Rep.* 2023 Aug 21;11(8):e7823. doi: 10.1002/ccr3.7823. PMID: 37614292; PMCID: PMC10442469.
9. Navarro J, González L, Zapata D, Lugo Benedith R, Espinoza A. Diagnóstico y manejo clínico de Granuloma Periférico de células gigantes. *Universitas.* 2025;16(2):16-21.
10. Alarcón A, Muñoz M, Schnettler K, Ulloa Marin C. Granuloma Periférico de Células Gigantes e Hiperparatiroidismo. Presentación de un Caso. *Int. J. Odontomat.* 2019

11. Bolli E, Schinini G, Romanelli H. Granuloma periférico de células gigantes asociado a un implante. Informe de un caso clínico con seguimiento a 5 años. *Rev Asoc Odontol Argent* 2020;108:68-74.
12. Jané E, Albuquerque R, Font A, González B, Estrugo Devesa A, López J. Pyogenic Granuloma/Peripheral Giant-Cell Granuloma Associated with Implants. *Int J Dent*. 2015;2015:839032. doi: 10.1155/2015/839032. Epub 2015
13. Cahuana P, Brunet L, Suñol M, Miranda J. Expansive Oral Giant Cell Granuloma in a Pediatric Patient. *Int J Clin Pediatr Dent*. 2023 ;16(2):405-408. doi: 10.5005/jp-journals-10005-2572.
14. Kumar A, Srivastava VK, Sonal S, Bhati V. Peripheral giant cell granuloma in a child with ectrodactyly-ectodermal dysplasia-cleft lip/palate syndrome: a case report. *BMC Oral Health*. 2024; 24(1):936. doi: 10.1186/s12903-024-04585-z.
15. Patel, C; Diwanji, A; Mathur, J; Purani, J. Peripheral giant cell lesion of the oral cavity in a 12-year-old child: A rare case report. *Journal of Cancer Research and Therapeutics*. 2024;20(3):p 1032-1035..1905_22
16. Chrcanovic BR, Gomes CC, Gomez RS. Peripheral giant cell granuloma: An updated analysis of 2824 cases reported in the literature. *J Oral Pathol Med*. 2018;47(5):454-459. doi: 10.1111/jop.12706. Epub 2018 Apr 10.
17. Giansanti, JS y CA Waldron. "Granuloma periférico de células gigantes: revisión de 720 casos". *Journal of Oral Surgery (Asociación Dental Americana: 1965)* 27.10 (1969): 787-791.
18. Falaschini S, Ciavarella D, Mazzanti R, Di Cosola M, Turco M, Escudero N, Bascones A, Lo Muzio L. Granuloma periférico de células gigantes: análisis inmunohistoquímico de la población celular en tres casos clínicos. *Av. Odontoestomatol* 2007; 23 (4): 181-188
19. Nekouei A, Eshghi A, Jafarnejadi P, Enshaei Z. A Review and Report of Peripheral Giant Cell Granuloma in a 4-Year-Old Child. *Case Rep Dent*. 2016;2016:7536304. doi: 10.1155/2016/7536304. Epub 2016 Jun 15.



Carta al editor. Revista OACTIVA. Vol. 11, No. 1, Año 2026, pp. 43-44.
p-ISSN 2477-8915 / e-ISSN 2588-0624. Unidad Académica de Salud y Bienestar. Universidad Católica de Cuenca

Importancia del rigor estadístico en estudios epidemiológicos dentales

Importance of Statistical Rigor in Dental Epidemiological Studies

Recibido: 05 de septiembre 2025 | Aceptado: 20 de febrero 2026 | Publicado: 26 de marzo 2026

Castillo-Pedraza Midian Clara

Universidad del Magdalena, Ciencias de la Salud, C.P. 470004,
Santa Marta, Colombia.
<https://orcid.org/0000-0003-3170-3959>

Wilches-Visbal Jorge Homero

Universidad del Magdalena, Ciencias de la Salud, C.P. 470004,
Santa Marta, Colombia.
<https://orcid.org/0000-0003-3649-5079>

Araujo-Blanco Jose

Universidad del Magdalena, Ciencias de la Salud, C.P. 470004,
Santa Marta, Colombia.
<https://orcid.org/0000-0002-7247-901X>

DOI: <https://doi.org/10.31984/oactiva.v11i1.1193>

Hemos leído con especial interés el artículo “Frecuencia de cepillado y uso de pasta dental con flúor en niños de 0 a 3 años de edad en la parroquia San Sebastián del cantón Cuenca”, publicado en el No. 2 de 2025 de Odontología Activa. En primer lugar, felicitamos a los autores por abordar un tema de supina relevancia para la salud pública odontológica, especialmente por referirse a la población infantil, donde los hábitos de higiene oral tempranos resultan determinantes para la prevención de caries y otras enfermedades bucales. Sin embargo, consideramos pertinente algunas reflexiones sobre la metodología que ayuden a fortalecer futuras investigaciones en esta línea y el análisis estadístico de este tipo de estudios:

1. En el artículo se menciona que el diseño es de “enfoque cuantitativo, descriptivo, observacional y transversal”. Sin embargo, dado que se realizaron pruebas de asociación (como la chi-cuadrado), el diseño metodológico más adecuado sería el analítico. A diferencia de los estudios descriptivos, los estudios analíticos buscan evaluar o establecer asociaciones o efectos entre variables.¹
2. La prueba de chi-cuadrado es una herramienta bastante utilizada en ciencias de la salud para determinar la independencia/asociación entre variables categóricas.² Adicionalmente, su aplicación exige el cumplimiento de ciertos

supuestos, en términos de tipo de datos (se aplican solo a datos categóricos sean nominales u ordinales, organizados en tablas de contingencia), tamaño de la muestra (como mínimo 5 observaciones por categoría, para tener validez interna) e independencia de las observaciones (los datos no deben contener medidas repetidas u observaciones pareadas).^{3,4} En el artículo, las tablas de edad vs cantidad de pasta y edad vs cepillado nocturno presentan más del 20% de las celdas con valores bajos (inferiores a 5). Esto viola uno de los supuestos de la prueba, incrementando la probabilidad de obtener resultados erróneos (tipo I o tipo II) y comprometiendo la validez de las conclusiones. En estos casos, lo recomendable es el uso de alternativas como la prueba exacta de Fisher.²

3. Aunque en el estudio se reportan frecuencias y porcentajes, estos no incluyen sus respectivos intervalos de confianza. Si bien su uso no es una exigencia universal, se recomienda integrarlos para fortalecer la interpretabilidad de los resultados y precisar si las diferencias, además de ser estadísticamente significativas, poseen relevancia clínica.⁵
4. Es de valía que se haya reportado la validación por expertos del instrumento y la aplicación de la V de Aiken, con un excelente índice de validez de contenido. Con todo, a fin de fortalecer aún más la calidad del instrumento, creemos que debería incluirse también la evaluación de la confiabilidad (por ejemplo, mediante el alfa de Cronbach)⁶ y, si fuera posible, la validez de constructo mediante análisis factorial. Esto le da mayor solidez metodológica al proceso de recolección de datos.

Estamos convencidos de que la transparencia de los datos y un análisis estadístico correcto contribuyen al avance de la investigación en epidemiología oral y permite fortalecer la confianza de la comunidad científica en los resultados publicados.

Referencias Bibliográficas

1. Dettori JR, Norvell DC. Study Analysis: Revelation of Truth, or Murder by Numbers? *Glob Spine J.* 2017;7(3):291-3. Disponible en: <https://journals.sagepub.com/doi/10.1177/2192568217707941>
2. Cerda J, Villaroel L. Interpretación del test de Chi-cuadrado (X²) en investigación pediátrica. *Rev Chil Pediatr.* 2008;78(4):414-7. Disponible en: http://www.scielo.cl/scielo.php?script=sci_arttext&pid=S0370-41062007000400010
3. Valarmathi S, Hemapriya A., Sundar J. Chi-square tests: a quick guide for health researchers. *Int J Adv Res.* 2024;12(10):1214-22. Doi: 10.21474/IJAR01/19746
4. Bolboacă SD, Jäntschi L, Sestraş AF, Sestraş RE, Pamfil DC. Pearson-Fisher Chi-Square Statistic Revisited. *Information.* 2011;2(3):528-45. Disponible en: <https://www.mdpi.com/2078-2489/2/3/528>
5. Choudhary D, Garg PK. 95 % Confidence Interval: A Misunderstood Statistical Tool. *Indian J Surg.* 2013;75(5):410-410. Disponible en: <http://link.springer.com/10.1007/s12262-012-0555-z>
6. Kilic S. Cronbach's alpha reliability coefficient. *J Mood Disord.* 2016;6(1):47. Disponible en: <https://ejmanager.com/fulltextpdf.php?mno=221091>



Carta al editor. Revista OACTIVA. Vol. 11, No. 1, Año 2026, pp. 45-47.
p-ISSN 2477-8915 / e-ISSN 2588-0624. Unidad Académica de Salud y Bienestar. Universidad Católica de Cuenca

Respuesta a la carta al editor: Importancia del rigor estadístico en estudios epidemiológicos dentales

Recibido: 21 de enero 2026 | Aceptado: 11 de marzo 2026 | Publicado: 26 de marzo 2026

Quito-Vallejo Erica Dayana  

Carrera de Odontología, Universidad Católica de Cuenca, C.P.
010101, Cuenca, Ecuador

Sacoto-Figueroa Fernanda Katherine 

Carrera de Odontología, Universidad Católica de Cuenca, C.P.
010101, Cuenca, Ecuador

Pacheco-Gutiérrez Lupe Karina 

Ministerio de Salud Pública, C.P. 170501, Quito, Ecuador

Saquisili-Suquitana Sandra Patricia 

Carrera de Odontología, Universidad Católica de Cuenca, C.P.
010101, Cuenca, Ecuador

DOI: <https://doi.org/10.31984/oactiva.v11i1.1234>

Agradecemos sinceramente las observaciones realizadas, las cuales contribuyen a enriquecer la discusión académica y a fortalecer la rigurosidad metodológica en investigaciones sobre salud bucal infantil. A continuación, respondemos de manera puntual a cada uno de los comentarios planteados respecto al artículo: Frecuencia de cepillado y uso de pasta dental con flúor en niños de 0 a 3 años de edad en la parroquia San Sebastián del Cantón Cuenca con DOI: <https://doi.org/10.31984/oactiva.v10i2.1045>.

1.- Sobre la clasificación del diseño metodológico (descriptivo vs. analítico).

Coincidimos con los autores de la carta en que los estudios analíticos tienen como objetivo principal evaluar asociaciones o efectos entre variables.^{1,2} No obstante, deseamos aclarar que el enfoque primario de nuestro estudio fue descriptivo, orientado a caracterizar la frecuencia de cepillado dental como

el uso de pasta dental con flúor en una población específica de niños de 0 a 3 años.

Los análisis de asociación (chi-cuadrado) se utilizaron de forma exploratoria y adicional para detectar posibles vínculos entre variables sociodemográficas y hábitos de cuidado bucal, sin buscar determinar causas ni calcular efectos. Este método concuerda con lo señalado en la literatura sobre metodología, que indica que los estudios descriptivos transver-

sales pueden integrar análisis bivariados para examinar conexiones iniciales, sin que esto altere su naturaleza principal como descriptivos.^{1,2}

Por tanto, consideramos que la denominación de estudio cuantitativo, observacional, descriptivo y transversal sigue siendo metodológicamente válida, aclarando que los análisis inferenciales realizados tienen un carácter complementario y exploratorio. Y por tal motivo son generadores de hipótesis que debieran ser contrastadas con un posterior estudio con diseño de casos y controles.

2.- Sobre el uso de la prueba chi-cuadrado y el cumplimiento de sus supuestos.

Agradecemos el comentario sobre los requisitos de la prueba de chi-cuadrado. Es importante señalar que: la totalidad de las variables analizadas fueron categóricas, las observaciones fueron independientes y no existieron medidas repetidas ni datos apareados, por lo expuesto, creemos que el test de Chi cuadrado es el adecuado,^{3,4} reconocemos que, desde un punto de vista estrictamente estadístico, el uso de pruebas exactas (como Fisher) podría haber sido una alternativa válida en dichas tablas específicas.⁵ Sin embargo, dado el tamaño muestral global adecuado (n=264) y el carácter exploratorio del análisis inferencial, consideramos que los resultados obtenidos deben interpretarse con cautela, sin que

ello invalide las conclusiones descriptivas principales del estudio, que constituyen su aporte central.

Esta limitación puede considerarse una oportunidad de mejora metodológica para investigaciones futuras.

3.- Sobre la ausencia de intervalos de confianza.

Agradecemos la recomendación relacionada con la inclusión de intervalos de confianza (IC). Coincidimos en que los IC aportan información relevante para la interpretación de la precisión de las estimaciones y su posible relevancia clínica.⁶

No obstante, en estudios descriptivos transversales, particularmente aquellos centrados en frecuencias y proporciones, el reporte de IC no es un requisito obligatorio ni universal, y su inclusión depende en gran medida de los lineamientos editoriales de cada revista y del enfoque del estudio.⁷

En nuestro trabajo, nos centramos más en detallar conductas relacionadas con la salud dental en lugar de calcular parámetros de población o comparar efectos. Sin embargo, entendemos que incluir intervalos de confianza podría aportar más valor a la presentación de nuestros hallazgos y facilitar su comprensión. Por lo cual los reportamos en este artículo en la tabla 1.

Tabla 1.- Frecuencia de cepillado y uso de pasta dental con flúor en niños de 0 a 3 años de edad. Parroquia San Sebastián, cantón Cuenca

Variable	Categorías	Frecuencia	Porcentaje	Intervalo de confianza al 95%	
				Li. Inf.	Lim. Sup.
Frecuencia del cepillado dental	Una vez al día	38	14%	13%	16%
	Dos veces al día	120	45%	40%	51%
	Tres veces al día	65	25%	22%	28%
	Ninguno	41	16%	14%	17%
Pasta dental según cantidad de flúor	Ninguno	54	20%	18%	23%
	Pastas sin flúor	47	18%	16%	20%
	Pastas con flúor (500 ppm)	42	16%	14%	18%
	Pastas con flúor (1000-1100 ppm)	99	38%	33%	42%
	Pastas con flúor (1450 ppm)	22	8%	7%	9%
Total		264	100%		

4.- Sobre la confiabilidad y validez adicional del instrumento.

Agradecemos especialmente esta observación, ya que coincide con nuestro interés en fortalecer continuamente la calidad metodológica de los instrumentos de medición.

El cuestionario utilizado fue sometido a un proceso de validación de contenido mediante juicio de expertos, alcanzando un valor de V de Aiken = 0.94, lo que indica una excelente validez de contenido.⁸ Este procedimiento es ampliamente aceptado en estudios observacionales en salud, particularmente cuando se evalúan prácticas y comportamientos.

Reconocemos que la evaluación de la confiabilidad interna (por ejemplo, mediante alfa de Cronbach) y la validez de constructo (análisis factorial) aportan mayor solidez psicométrica.⁹⁻¹¹ Sin embargo, es importante considerar que:

- El instrumento incluyó ítems mayoritariamente independientes, de naturaleza conductual y factual,
- No se diseñó como una escala latente unidimensional, sino como un cuestionario estructurado de prácticas específicas.

En este contexto, la aplicación de alfa de Cronbach no siempre resulta metodológicamente pertinente.⁹⁻¹¹ Aun así, coincidimos en que futuras investigaciones podrían ampliar la validación del instrumento, especialmente si se adapta para evaluar constructos más complejos relacionados con conocimientos, actitudes o creencias.

Comentario final

Agradecemos las opiniones expresadas, que enriquecen el debate científico y facilitan la reflexión sobre elementos metodológicos que pueden mejorarse. Enfatizamos que los resultados del análisis se basan en descubrimientos descriptivos sólidos, alineados con la literatura global y significativos para el desarrollo de estrategias de educación en salud bucal en la niñez temprana.

Referencias bibliográficas

1. Gordis L. Epidemiology. 5th ed. Philadelphia: Elsevier Saunders; 2014.
2. Rothman KJ, Greenland S, Lash TL. Modern Epidemiology. 3rd ed. Philadelphia: Lippincott Williams & Wilkins; 2008.
3. Pagano M, Gauvreau K. Principles of Biostatistics. 2nd ed. Belmont: Duxbury Press; 2000.
4. McHugh ML. The chi-square test of independence. *Biochem Med (Zagreb)*. 2013;23(2):143-9. <https://doi.org/10.11613/BM.2013.018>
5. Fisher RA. On the interpretation of χ^2 from contingency tables, and the calculation of P. *J R Stat Soc*. 1922;85(1):87-94. <https://doi.org/10.2307/2340521>
6. Altman DG, Bland JM. Statistics notes: Confidence intervals. *BMJ*. 2005;331(7521):903. <https://doi.org/10.1136/bmj.331.7521.903>
7. Kirkwood BR, Sterne JAC. Essential Medical Statistics. 2nd ed. Oxford: Blackwell Science; 2003.
8. Aiken LR. Three coefficients for analyzing the reliability and validity of ratings. *Educ Psychol Meas*. 1985;45(1):131-42. <https://doi.org/10.1177/0013164485451012>
9. Tavakol M, Dennick R. Making sense of Cronbach's alpha. *Int J Med Educ*. 2011;2:53-5. <https://doi.org/10.5116/ijme.4dfb.8dfd>
10. Streiner DL, Norman GR, Cairney J. Health Measurement Scales: A Practical Guide to Their Development and Use. 5th ed. Oxford: Oxford University Press; 2015.
11. DeVellis RF. Scale Development: Theory and Applications. 4th ed. Los Angeles: SAGE Publications; 2017.



ISSN VERSIÓN IMPRESA 2477-8915
ISSN VERSIÓN EN LÍNEA 2588-0624